

# ЭВОЛЮЦИЯ МЕТОДОВ ДИАГНОСТИКИ ТУБЕРКУЛЕЗА ПОЛОВЫХ ОРГАНОВ МУЖЧИН

С.А. Возианов<sup>1</sup>, С.Н. Шамраев<sup>1</sup>, П.И. Степанов<sup>2</sup>

<sup>1</sup> ГУ «Институт урологии НАМН Украины»

<sup>2</sup> Киевский областной противотуберкулезный диспансер

В последние десятилетия XX и XXI веков во всем мире отмечена пандемия туберкулеза (ТБ). По данным Всемирной организации здравоохранения (ВОЗ) в 2015 году в мире было зарегистрировано 10,4 млн. случаев заболевания ТБ и 1,4 млн. случаев смерти от него [32]. В Украине с 1995 г. соответственно показателям ВОЗ имела место эпидемия ТБ. Поэтому ТБ стал одной из главных проблем первоочередной важности не только в Украине. По данным Министерства охраны здоровья (МОЗ) Украины, в результате комплексных мероприятий за последние 7 лет число заболевших в Украине уменьшилось на 20% и по данным за 2014 и 2015 гг. составляет менее 1% населения, то есть удалось преодолеть эпидемию ТБ. Однако цифры заболеваемости, распространенности и смертности еще остаются на высоком уровне. В 2015 году в Украине выявлено 23 896 больных ТБ, из них с бактериовыделением – 13 695 человек, которые являются источником инфекции. Заболеваемость ТБ составила 55,9, а количество бактериовыделителей – 32,0 на 100 тыс. населения [19].

Актуальность приведенной в данном исследовании проблемы обусловлена увеличением как количества тяжелых форм ТБ, так и появлением новых не решенных задач во фтизиатрии. Среди них – во-первых, рост химиорезистентного (ХР) ТБ, во-вторых, Ко-инфекции: ТБ в сочетании с ВИЧ инфекцией. Самое большое количество ВИЧ инфицированных наблюдается среди людей в возрасте 20–40 лет. По данным МОЗ в 2015 году в Украине выявлено 4403 пациента с активным ТБ и ВИЧ инфекцией, что составило 10,3 на 100 тыс. населения, а удельный вес – 18,4% в структуре заболеваемости ТБ [19].

В-третьих, это внелегочные формы ТБ, в том числе урогенитальных органов (УГО), что объяснимо ростом распространенности ТБ органов дыхания, который не может не сопровождаться подъемом частоты внелегочного ТБ [3, 7, 16, 18, 25, 26, 27, 28, 34].

Официальные статистические формы отчетности включают только раздел ТБ мочепо-

ловых органов (А18.1 МКБ–10), в которых нет разделения на ТБ мочевыделительных, половых органов мужчин и женщин. Поэтому, чтобы получить полную картину, нужно проводить полноценное полицеовое исследование, как указывают многие авторы публикаций [8, 14, 17].

Следует отметить, что по данным МОЗ Украины в 2015 г. заболеваемость внелегочным ТБ (А15–18,19 МКБ–10) составила 5,6 на 100 тыс. населения, или 10,1% в структуре всей заболеваемости ТБ. При этом ТБ УГО (А18.1) занимает четвертое место в структуре заболеваемости внелегочным ТБ и составляет 0,3 на 100 тыс. населения (5,6%), уступая ТБ органов дыхания (А15.4–9, А16.3–9) – 61,3%; костей и суставов (А18.0) – 15,9%; периферических лимфатических узлов (А18.2) – 8,8% [19].

Заслуживает внимания тот факт, что на первое место в структуре урологических заболеваний населения Украины вышли воспалительные заболевания мочевых и половых органов [2], в число которых также входит и специфическое воспаление – ТБ УГО [8, 18, 24, 25].

Данные литературы [1, 22, 23, 28, 29, 30, 31, 32, 33, 34, 35] также свидетельствуют о трудностях ранней и неполной диагностики данной локализации внелегочного ТБ, в основном диагностируется ТБ органов мошонки, а ТБ предстательной железы (ПЖ) и семенных пузырьков (СП) диагностируются значительно реже. Не своевременно диагностированный ТБ ПОМ приводит к угрозе жизни пациента и окружающих. Кроме того, у больных ТБ ПОМ снижена фертильность – только у 3,1% она была сохранена, что обуславливает социальный аспект проблемы, при отрицательной демографической ситуации в Украине. Это особенно важно для мужчин детородного возраста, с поражением одного или обоих придатков яичек, когда и основным методом лечения является хирургический – органоуносящий: ретроспективно орхэктомия была выполнена у 22,2%, эпидидимэктомия – у 45,5% больных, даже у неженатых пациентов, что приводит к их стерилизации. Нарушение эректильной и эякуляторной функций при ТБ ПОМ

вносит серьезный негативный момент в социальную и семейную жизнедеятельность [8].

Особо важной и влияющей на результаты лечения остается проблема появления значительного количества персистирующих (L-форм) микобактерий ТБ (МБТ), в том числе вследствие широкого применения в общелечебной сети препаратов, обладающих противотуберкулезным действием (аминогликозидов, макролидов, фторхинолонов и т.д.). Что значительно затрудняет бактериологическую верификацию МБТ [14, 15, 16, 18, 20, 23]. В настоящее время, в силу изменений иммунного статуса организма человека, по различным причинам, все реже микроскопически обнаруживаются специфические признаки ТБ, в том числе и ПОМ, что также значительно затрудняет его гистологическую верификацию [9, 10, 11, 16, 34, 35], изменяет клиническую картину заболевания, и в конечном итоге затрудняет проведение дифференциальной диагностики и установление окончательного диагноза ТБ ПОМ на ранних стадиях [15,31].

**Цель исследования:** изучение эволюции методов диагностики ТБ ПОМ в последние десятилетия.

**Материалы и методы исследования.** Проведено обследование 467 пациентов с ТБ ПОМ в возрасте от 16 до 82 лет (средний возраст составил  $49 \pm 14$  лет).

Пациенты проходили обследование и лечение в течение 30 лет в отделении для больных урогенитальным ТБ (1984–2007 гг.) и в отделении для больных внелегочным ТБ (2008–2013 гг.) областной клинической туберкулезной больницы, г. Донецк.

Оценивали данные жалоб, анамнеза (заболевания, жизни и эпидемиологического), физического осмотра, в том числе пальпации органов мошонки и ректального пальцевого исследования [8].

Изучали данные клинических, биохимических анализов крови, мочи, секрета ПЖ, семенной жидкости.

Бактериологические исследования мочи, секрета ПЖ, семенной жидкости, биоптатов включали: скопию с окраской по Цилю–Нильсену (Ziehl–Neelsen) на кислотоустойчивые бактерии (КУБ), посев на твердую среду, для выявления роста МБТ; с 1997 г. использовали молекулярно-генетические методы, с помощью полимеразной цепной реакции (ПЦР), определяли ДНК – для верификации МБТ и вторичной флоры и их чувствительности к препаратам [7, 8, 9, 10, 11, 30].

Иммунологические исследования включали определение противотуберкулезных антител

(ПТАТ) в крови суммарных фракций: IgA+IgM+IgG, по моноклональным антителам к МБТ, с помощью специальных тест-систем и применения иммуноферментного анализа (ИФА), начиная с 1995 г. Также, начиная с 1995 г., пациентам 40 лет и старше определяли уровень простатического специфического антигена крови (ПСА) [8].

Оценивали данные иммуноаллергического теста с 2 ТЕ очищенного туберкулина ППД-Л до 2007 г., с последующим применением, начиная с 2008 г., аллергена ТБ рекомбинантного (Диаскинтеста®) [12, 13].

Также производили и оценивали данные лучевой диагностики:

– Рентгеновские методы исследования: обзорная рентгенография органов грудной клетки, органов мочевого выделения и малого таза; экскреторная урография; цистография (нисходящая и восходящая); восходящая уретрография; везикулография; мультиспиральная рентгенкомпьютерная томография (МСКТ) забрюшинного пространства и органов малого таза, в том числе с 3 D реконструкцией изображения [8].

– Радионуклидные методы исследования: ренография, реносцинтиграфия и гамма-сцинтиграфия лимфатических узлов [8].

– Сонографические методы исследования: почек, мочевого пузыря и предстательной железы, органов мошонки транскутанно (УЗИ), а также ПЖ и СП трансректально (ТРУЗИ), в том числе с исследованием кровотока с применением цветного доплеровского картирования (ЦДК) [8].

– Магнитно-резонансной томографии (МРТ) забрюшинного пространства, органов малого таза, мошонки [8].

Применение чрескожной и трансректальной под сонографическим контролем:

– аспирации содержимого: гипозоногенных участков тканей, кист, каверн придатка яичка, яичка, ПЖ и СП для верификации МБТ и вторичной флоры и их чувствительности к препаратам (скопия, посев, ПЦР) [7,8];

– биопсии тканей придатка яичка, яичка, ПЖ и стенок семенных пузырьков (СП), полового члена и исследование биоптатов с использованием классической гистологии, исследования биоптата после окраски тканей по Цилю–Нильсену (Ziehl–Neelsen) на КУБ и ПЦР на ДНК МБТ [21].

Эндоскопические методы исследования: мочеиспускательного канала, мочевого пузыря (цистуретроскоп Karl Storz, Германия 18 Cr, Wolf, Германия 9,5 Cr), фиброуретроцистоскопию: с

целью обнаружения наличия ТБ бугорков с последующим забором их содержимого для верификации МБТ и вторичной флоры (скопия, посев, ПЦР), при необходимости выполняли биопсию стенок мочеиспускательного канала, мочевого пузыря, катетеризации семявыбрасывающих протоков и семенных пузырьков с аспирацией содержимого и рентгеноконтрастной ретроградной везикулографии.

**Результаты и их обсуждение.** В 2006–2013 гг. ТБ ПОМ выявлен у 51 пациента, причем в 2010–2013 гг. ТБ ПОМ выявлен всего у 17 больных, в силу того, что в последние годы преобладают распространенные и генерализованные формы ТБ, часто у пациентов с наличием ВИЧ инфекции. На фоне поражения ТБ легких, органов дыхания, костей и суставов, лимфоузлов, поражаются и половые органы, как правило, это деструктивные формы со свищеобразованием. Статистически эти формы ТБ учитываются не в графе ТБ мочеполовых органов (A18.1 МКБ–10).

Распределение пациентов с ТБ ПОМ, по возрастным группам составило: до 20 лет – 19 (4,1%) пациентов, от 21 до 30 лет – 46 (9,9%), от 31 до 40 лет – 52 (11,2%), от 41 до 50 лет – 111 (23,8%), от 51 до 60 лет – 137 (29,4%), от 61 до 70 лет – 78 (16,8%), от 71 до 80 лет – 22 (4,7%) и старше 80 лет – 1 (0,3%) пациента (см. рис. 1).

Реакцию Манту с 2ТЕ очищенного туберкулина ППД-Л для диагностики ТБ ПОМ применяли у пациентов моложе 40 лет: из 117 пациентов у 35 (29,9%) она была положительной; при диагностике с аллергеном ТБ рекомбинантным (Диаскинтест®) – из 21 пациента положительный ответ был у 18 (85,7%).

Определение ПТАТ к МБТ проведено у 226 пациентов. У 174 (76,9%) пациентов в крови обнаружены суммарные антитела к МБТ, что позволило проводить скрининг о наличии у пациентов ТБ, в том числе в ПОМ.

Структура поражения ТБ ПОМ отражена в таблицах 1, 2 и 3.

У пациентов с бугорково-инфильтративной формой ТБ эпидидимита, при пальпации придаток яичка был увеличен, плотный, бугристый, умеренно болезненный. При УЗИ придаток яичка увеличен, структура неоднородна за счет участков пониженной эхогенности. При транскутанной аспирации тканевого содержимого из гипоехогенных участков под УЗИ контролем и исследовании аспирата с помощью ПЦР, обнаруживали ДНК МБТ, что позволяло не проводить прицельную биопсию придатка яичка. У всех же пациентов, которым выполняли транскутанную биопсию под УЗИ контролем, в биопсийном материале обнаружены гистологические признаки ТБ гранулемы. У 55 (11,8%) мужчин с односторонним процессом диагностирован изолированный бугорково-инфильтративный ТБ придатка яичка (без поражения ТБ других органов половой системы), а у 21 (4,5%) пациента – первично изолированный бугорково-инфильтративный ТБ придатка яичка (без поражения ТБ других органов и систем в организме). В биопсийном материале ПЖ у этих пациентов были выявлены морфологические признаки неспецифического простатита токсико-аллергического генеза. Ни у одного пациента с ТБ эпидидимитом и хроническим токсико-аллергическим простатитом при окраске биопсийного материала по Цилю–Нильсену (Ziehl–Neelsen) мы не обнаружили КУБ и роста МБТ на твердых средах. При исследовании биопсийного материала придатка яичка с помощью ПЦР у всех обследованных обнаруживали ДНК МБТ. А при обследовании биопсийного материала ПЖ с помощью ПЦР ДНК МБТ обнаружены не были.

При пальпации придатка яичка кавернозной формы определялся участок размягчения ткани, вовлеченной в воспалительный процесс. При УЗИ определялась полость деструкции с неровными, толстыми, четкими краями и не-

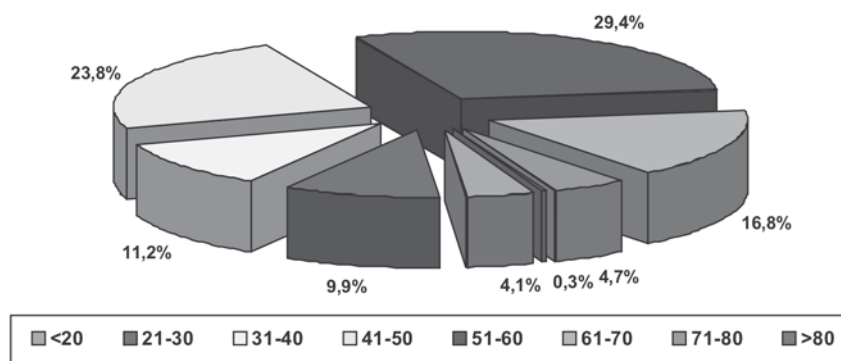


Рис. 1. Распределение пациентов с ТБ ПОМ по возрастным группам

Таблица 1

Структура поражения туберкулезом органов мошонки  
с одновременным вовлечением в процесс внутритазовых органов, n (%)

Патология органов мошонки	Всего	Односторонний процесс	Двусторонний процесс + простатит	Простатит всего	Везикулит		
					1	Оба	Всего
Эпидидимит	162 (34,7)	103 (22,1): Справа 47 (10,1)	59 (12,6) +СП 52 (11,1)	107 (22,9)	24 (23,3)	67 (41,3)	91 (5,2)
Изолированный эпидидимит	55 (11,8)	Слева 56 (12,0) +ПЖ 48 (46,6) +СП 39 (37,9):					
Первично изолированный эпидидимит	21 (4,5)	1СП 24 (23,3) Оба 15 (14,6)					
Эпидидимоорхит	198 (42,4)	132(28,2) Справа и слева	66 (14,1)	186 (39,8)	50 (10,7)	138 (29,5)	188 (40,3)
Изолированный эпидидимоорхит	12 (2,6)	по 66 (14,1) +ПЖ 120 (25,7)					
Эпидидимоорхит справа и эпидидимит слева	5 (1,1)	–	5 (1,1)	5 (1,1)	–	–	–
Эпидидимоорхит слева и эпидидимит справа	4 (0,9)	–	4 (0,9)	4 (0,9)	–	–	–
Орхит после эпидидимэктомии	3 (0,6)	Слева 2 (0,4) Справа 1 (0,2) +ПЖ 3 (0,6)	–	3 (0,6)	–	1 (0,2)	1 (0,2)
Итого органов мошонки	372 (79,7)	238 (50,9) +Простатит 171 (36,6)	134 (28,7)	305 (65,3)	74 (15,8)	206 (44,1)	280 (59,9)

Примечание: ПЖ – предстательная железа; СП – семенные пузырьки.

Таблица 2

Структура поражения туберкулезом внутритазовых органов  
без вовлечения в процесс органов мошонки, n (%)

Нозология	Количество	Простатит	Двусторонний везикулит
Специфический простатит у пациентов с распространенным специфическим процессом мочевыделительной системы	66 (14,1)	66 (14,1)	51 (10,9)
Изолированный специфический простатит с наличием специфических экстраурогенитальных локализаций	27 (5,8)	27 (5,8)	10 (2,1)
Первично изолированный специфический простатит	15 (3,2)	15 (3,2)	12 (2,6)
Изолированный специфический везикулит	1 (0,2)	–	1 (0,2)
Всего	94 (20,1)	93 (19,9)	74 (15,8)

однородным содержимым. После пункционной аспирации этого содержимого под УЗИ контролем, в нем обнаружены: при скопии с окраской по Цилю–Нильсену (Ziehl–Neelsen) КУБ, при посеве на твердые среды рост МБТ, а при молекулярно-генетическом исследовании ДНК МБТ. При наличии дренированной каверны придатка яичка, при исследовании отделяемого из

свищей, также были обнаружены: КУБ, рост МБТ и ДНК МБТ с помощью ПЦР.

У всех 372 больных с ТБ органов мошонки в специфический процесс были вовлечены семявыносящие протоки, на стороне поражения или с обеих сторон.

У 16 (3,4%) мужчин выявлена реактивная водянка оболочек яичка. У всех этих боль-



## Формы поражения половых органов мужчин туберкулезом, n (%)

Нозология	Количество	Инфильтративные формы	Деструктивные формы	
			Кавернозная	Кавернозно-свищевая
Эпидидимит	162 (34,7)	158 (33,8) ДНК МБТ+	1 (0,2) МБТ+	3 (0,6) МБТ+
Эпидидимоорхит	207 (44,3)	157 (33,7)	8 (1,7)	42 (9,0)
Орхит после эпидидимэктомии	3 (0,6)	2 (0,4)	—	1 (0,2)
Простатит	398 (85,2)	391 (83,7)	2 (0,4)	5 (1,1)
Везикулит	354 (75,8)	354 (75,8)	—	—

ных выполнялась хирургическая коррекция — иссечение оболочек яичка. При исследовании полученной жидкости, ни у кого не обнаружили МБТ всеми 3 методами (скопия, посев, ПЦР).

При одновременном ТБ поражении яичка и его придатка в специфический воспалительный процесс вначале вовлекается придаток яичка, а затем при прогрессировании воспаления вторично поражается яичко (табл. 1, 3). Данные пальпации и УЗИ были аналогичны изменениям, указанным при ТБ эпидидимите, с той лишь разницей, что пальпаторно и по данным УЗИ в процесс вовлекалось и яичко. При бугорково-инфильтративной форме ТБ эпидидимоорхита биопсию производили под УЗИ контролем, как придатка яичка, так и паренхимы яичка. Морфологические признаки ТБ обнаруживали и в придатке яичка, и в яичке. При исследовании биоптатов яичка и его придатка с помощью ПЦР, также во всех образцах обнаруживали ДНК МБТ. При окраске биоптатов по Цилю–Нильсену (Ziehl–Neelsen) КУБ были обнаружены в 25% образцов. У 12 (2,6%) мужчин с односторонним процессом установлен изолированный ТБ яичка и его придатка. В предстательной железе у этих пациентов также были обнаружены морфологические признаки неспецифического простатита токсико-аллергического генеза. При деструктивной форме ТБ эпидидимоорхита в аспиратах содержимого заблокированных каверн и в отделяемом из свищей были обнаружены: КУБ, рост МБТ и ДНК МБТ с помощью ПЦР.

В то же время мы считаем, что ТБ яичка и его придатка часто сочетается с поражением других органов половой системы. Это связано, прежде всего, с тем, что половые органы мужчин представляют собой единую систему: яички, придатки яичек, семявыносящие протоки, семенные пузырьки, семявыбрасывающие протоки, предстательная железа, мочеиспускательный канал с половым членом, связанные между собой нервно-сосудистыми, лимфатическими путями и общими выводными протоками [8, 22, 23]. Воспалительный процесс в каждом из названных орга-

нов распространяется на соседние и поражает их в той или иной степени тем же патологическим процессом. Поэтому необходимо в каждом конкретном случае верифицировать диагноз каждого полового органа мужчин, как гистологически, так и на наличие МБТ [8].

Поражение внутритазовых половых органов ТБ у мужчин с ТБ органов мошонки отражено в табл. 1 и 3.

Как указано в табл. 1, при одностороннем ТБ процессе в органах мошонки не всегда в ТБ процесс вовлекаются ПЖ и СП. При двустороннем ТБ процессе органов мошонки ПЖ и СП вовлекаются в ТБ практически всегда.

В табл. 3 показано, что у обследованных мужчин преобладали инфильтративные формы ТБ, что говорит о раннем выявлении специфического процесса.

У пациентов с бугорково-инфильтративной формой ТБ ПЖ при ректальном пальцевом исследовании в ПЖ определялись болезненные участки повышенной плотности. Рентгенологически эту форму ТБ ПЖ диагностировать было не возможно. При ТРУЗИ определялись участки пониженной эхогенности в тканях ПЖ. При трансректальной аспирации тканевого содержимого в гипоэхогенных участках под ТРУЗИ контролем и исследовании аспирата с помощью ПЦР, обнаруживали ДНК МБТ, что позволяло не проводить прицельную биопсию ПЖ. У всех же пациентов, которым выполняли трансректальную биопсию под ТРУЗИ контролем, в биопсийном материале обнаружены гистологические признаки ТБ гранулемы.

У пациентов с деструктивными формами ТБ ПЖ при ректальном пальцевом исследовании в ПЖ определялись болезненные участки размягчения тканей железы. В период, когда не было возможности выполнять ТРУЗИ, проводили рентгенологические исследования. На обзорной рентгенографии области таза обнаруживались участки обызвествления на месте бывших очагов ТБ деструкции. В этом случае характерными признаками ТБ являлись многочислен-

ность теней омелотворенных участков, очаговость и асимметричность их расположения. При наличии дренирующихся каверн ПЖ в уретру, весьма эффективным оказывалось рентгеноконтрастное исследование уретры – восходящая или нисходящая уретрография. Для начальных стадий ТБ ПЖ были характерны ретроградное контрастирование ее протоков в виде ажурной сетки, небольшие нитевидные затеки в ткань. При прогрессировании процесса появлялись крупные затеки контрастного вещества вследствие значительной деструкции ПЖ. Деструктивный процесс может приводить к полному разрушению ПЖ с образованием «предпузыря». Для исходных изменений характерно заполнение контрастным веществом гладкостенных полостей. В редких случаях наблюдалось затекание рентгеноконтрастного препарата в семявыносящие пути и СП. При ТРУЗИ определялись полости деструкции с неровными, четкими краями и неоднородным содержимым.

У пациентов с наличием ТБ СП при пальцевом ректальном исследовании практически не удается пальпировать семенные пузырьки при начальной стадии заболевания. Когда ПЖ и СП, пораженные ТБ, увеличены и спаяны между собой, то при пальцевом ректальном исследовании удается пальпировать болезненные конгломераты в проекции СП.

В период, когда не было возможности выполнять ТРУЗИ, также проводили рентгенологические исследования. При выполнении везикулографии, когда после открытого выделения семявыносящего протока и катетеризации, после надреза или пункции его просвета вводилось рентгеноконтрастное вещество, выявленные изменения мы посчитали целесообразным разделить на достоверные и вероятные для диагностики ТБ ПЖ и СП. К первым относили видимые на снимках затеки контрастного вещества в ткань ПЖ в случае наличия каверны, сообщаемой с семенными путями, ко вторым – разнообразные рентгенологические признаки как специфического, так и неспецифического поражения. Это различной степени сужения и деформации просвета СП, отсутствие контрастирования одного или обоих СП, сужение и обструкция семявыносящего протока, отсутствие контрастирования семявыбрасывающего протока. Сужение и деформация просвета СП у больных ТБ мочевыделительных и половых органов иногда достигали значительной степени выраженности и последние приобретали вид «обгорелого дерева». Данный признак выявили у 22,3% больных. Отсутствие контрастирования семен-

ного пузырька или его ампутацию обнаружили у 8,3% пациентов. Гораздо чаще (36,1% больных) встречаются менее грубые изменения в СП в виде нечеткости их контуров, изъеденности или фестончатости краев, наличия неравномерного заполнения просвета, когда ретенционно расширенные участки сочетаются с сужениями его или перетяжками.

У 11% больных имелось смещение СП в сторону, что прямо зависит от конфигурации ПЖ. Непроходимость семявыносящего протока на стороне поражения придатка яичка выявлено у 28,1% больных, из них тазового отдела – у 14,1%, пахового и мошоночного – также у 14,1%. При ТБ обоих придатков яичек последние наблюдались у 37,9% пациентов.

Патологию семявыносящих протоков выявили у 25% пациентов, у 11,2% из них наблюдали обструкцию протока в тазовом отделе, что проявлялось на везикулограммах его обрывом и наличием следов рентгеноконтрастного вещества за его пределами. У 66,5% пациентов семявыносящий проток был нечетко контрастирован, с признаками единичных или множественных сужений на протяжении, у 22,3% имелась деформация и изъеденность контуров протока в его ампуле.

Из 236 пациентов с активным ТБ УГО, которым выполнили везикулографию, 63,8% страдали ТБ органов мошонки. Двустороннюю везикулографию провели у 74,3% больных. Наиболее выраженные изменения в СП и семявыносящих протоках соответствовали стороне поражения. Отсутствие контрастирования семявыбрасывающих протоков обнаружили на везикулограммах у 72,2% обследованных. Как правило, у них наблюдали некоторое расширение шейки СП ретенционного характера. Однако семявыбрасывающий проток все же остается проходным, так как СП был расширен. В связи с тем что семявыбрасывающий проток проходит в толще предстательной железы, патология его, выявленная на везикулограммах, имеет определенное значение в оценке состояния железы. Отсутствие контрастирования семявыбрасывающего протока может свидетельствовать либо о его рубцевании, либо о сдавлении воспалительно измененной паренхимой ПЖ. В то же время утверждение о том, что железа в подобных случаях всегда поражена ТБ, не обосновано, так как воспалительный процесс в ней любого генеза может приводить к инфильтрации ткани и соответственно к сдавлению протоков.

МСКТ, МРТ, а также ТРУЗИ впервые позволили получить изображение ПЖ и СП без их контрастирования.

МСКТ ПЖ при ТБ выполнена у 10 больных, однако, данные по структуре паренхимы железы не были четкими, как при ТРУЗИ, поэтому для диагностики ТБ ПЖ в дальнейшем ее не применяли.

Для диагностики вовлечения в патологический процесс СП применена МСКТ томография у 14 больных ТБ ПОМ и наличием функциональных нарушений везикул, гемо- и пиоспермии, уменьшением объема эякулята, эректильной дисфункции. У 4 пациентов двусторонний ТБ везикулит отмечен на фоне нефро ТБ с вовлечением в процесс мочевого пузыря. У 10 мужчин ТБ СП выявлен на фоне ТБ органов мошонки. Из них: двусторонний везикулит обнаружен у 8 пациентов (у 4 с поражением органов мошонки с обеих сторон и у 2 – с одной стороны) и односторонний – у 4 мужчин. При МСКТ выявляли увеличение СП, больше на стороне поражения органов мошонки. В остальных случаях при двустороннем ТБ везикулите отмечали асимметричное поражение везикул, – всегда какой-то пузырек был более вовлечен в патологический процесс. Структура содержимого семенных пузырьков была неоднородной: отмечались участки микрокальцификации и пониженной плотности. В клетчатке таза определялись единичные лимфатические узлы до 0,8 см в диаметре. Однако МСКТ также несет лучевую нагрузку на организм больного, что значительно ограничило ее применение для исследования СП.

При ТРУЗИ определялись расширенные семенные пузырьки с инфильтрированными стенками и неомогенным содержимым. При одностороннем процессе изменения носили асимметричный характер. ТРУЗИ СП проводили до и после семяизвержения, что позволило выявить отсутствие опорожнения их при поражении ТБ. При исследовании содержимого СП после пункционной аспирации обнаруживали ДНК МБТ с помощью ПЦР, а также после биопсии их стенок выявляли специфические гистологические изменения.

Также 7 пациентам с подозрением на ТБ СП проводили фиброуретроцистоскопию с одновременной катетеризацией семявыбрасывающих протоков и семенных пузырьков. После чего аспирировали их содержимое, с последующей верификацией МБТ и вторичной флоры (скопия, посев, ПЦР на ДНК МБТ) (получен патент на полезную модель) [6].

Из 467 обследованных пациентов, у 94 (20,3%) диагностирован ТБ внутритазовых половых органов мужчин без вовлечения в процесс органов мошонки (табл. 2, 3).

Изолированный (без вовлечения в специфический воспалительный процесс органов мочевого выделения и мошонки) ТБ ПЖ был выявлен у 27 (5,8% из 467 мужчин), у 11 из них в анамнезе отмечен ТБ легких, а у одного – ТБ тазобедренного сустава. У 15 (55,5%) больных из 27 пациентов выявлен первично изолированный ТБ ПЖ (без поражения ТБ других органов и систем в организме мужчин), что составило 3,2% от 467 обследованных. Двусторонний ТБ СП был обнаружен у 22 (81,4% из 27 пациентов), что составило 4,7% от всех 467 обследованных больных (табл. 2).

У одного пациента с ТБ ПЖ бугорково-инфильтративной формы также имели место инфилтративная форма ТБ височной части мочеиспускательного канала и язвенная форма ТБ головки полового члена, подтвержденные морфологически.

У одного (0,2%) мужчины нами выявлен изолированный (без вовлечения в специфический воспалительный процесс других органов мочевого выделения и половой системы) ТБ СП на фоне кавернозного ТБ верхней доли левого легкого с последующей резекцией ее.

Следовательно, всего из 467 обследованных пациентов ТБ ПЖ выявлен у 398 (85,2%) мужчин: бугорково-инфильтративной формы – у 391 (83,7%), а деструктивных форм – у 7 (1,5%): кавернозной – у 2 (0,4%) и кавернозно-свищевой – у 5 (1,1%) больных. А ТБ СП выявлен у 354 (75,8%): односторонний – у 74 (15,8%) и двусторонний – у 280 (60%) больных (табл. 1, 2, 3).

У одного (1,1%) пациента из 94 без поражения ТБ органов мошонки имел место ТБ полового члена и кожи мошонки у основания полового члена, подтвержденный морфологически, продуктивной формы с изъязвлением. При детальном обследовании других очагов ТБ патологии в организме пациента не обнаружено. Это составило 0,2% от всех 467 обследованных больных.

Таким образом, при обследовании пациентов неизменными остаются классические методы диагностики – выяснение жалоб, уточнение анамнеза, физикальные исследования: осмотр и пальпация органов мошонки, пальцевое ректальное исследование ПЖ и СП.

Клинические и биохимические лабораторные анализы биологических материалов: крови, мочи, секретов половых желез, отделяемого из свищей, также остаются прежними.

Значительные изменения в последнее время претерпела туберкулино-диагностика ТБ, в том

числе и ТБ ПОМ. Очищенный туберкулин ППД-Л перестал отвечать антигенным свойствам современных МБТ, поэтому реакция Манту с 2 ТЕ, а также проведение диагностических провокационных туберкулиновых проб, в настоящее время не применяются. Вместо очищенного туберкулина ППД-Л для диагностики стал применяться аллерген ТБ рекомбинантный – (Диаскинтест®), чувствительность которого по нашим данным составляет 85,7%.

Существенные изменения претерпели иммунологические исследования. Реакция бластной трансформации лейкоцитов (РБТЛ) и показатель повреждения нейтрофилов (ППН), используемые в предыдущие десятилетия, в настоящее время практически не используются. Сейчас широко определяется в крови ПТАТ по моноклональным антителам к МБТ с помощью ИФА, что позволяет проводить скрининг о наличии у пациентов ТБ, в том числе в ПОМ. Также при наличии у пациентов сочетания ТБ и ВИЧ инфекции широко используются методы иммунофенотипирования с определением количества CD4, CD8 клеток и исследование других поверхностных маркеров Т-лимфоцитов.

Немаловажные изменения претерпели методы верификации МБТ. Неизменным остается только метод исследования биологических материалов с помощью микроскопии с окраской по Цилю–Нильсену (Ziehl–Neelsen) на КУБ. Этот метод также стал применяться при исследовании биоптатов тканей, особенно при наличии у пациентов сочетания ТБ и ВИЧ инфекции. Данные посевов биологических материалов на твердые питательные среды для верификации МБТ у пациентов с ТБ ПОМ довольно часто бывают отрицательными и требуют длительного времени для получения результата. Поэтому в настоящее время на первое место среди методов верификации МБТ вышли молекулярно-генетические исследования биологических материалов с помощью ПЦР для обнаружения ДНК МБТ и вторичной флоры. ПЦР – это быстрый, точный и очень специфичный метод верификации МБТ. Данному исследованию подвергаются все виды биологического материала: моча, семенная жидкость, отделяемое из свищей, аспираты и биоптаты из тканей ПОМ.

Кардинальные изменения претерпели методы лучевой диагностики ТБ ПОМ. Из рентгеновских методов сейчас применяется только обзорная рентгенография органов грудной клетки. Обзорная рентгенография органов малого таза,

цистография (нисходящая и восходящая), восходящая уретрография, везикулография, МСКТ органов малого таза не используются в силу значительной рентгеновской нагрузки. Ведущее место для исследования ПОМ прочно заняли безопасные сонографические исследования: почек, мочевого пузыря и ПЖ, органов мошонки – транскутанно, ПЖ и СП – трансректально. УЗИ и ТРУЗИ позволяют идентифицировать как ан- и гипо-, так и гиперэхогенные образования в ПОМ. ТРУЗИ позволило выявить отсутствие опорожнения СП при их ТБ поражении. Реже в настоящее время для исследования ПОМ используется МРТ органов малого таза и мошонки при диагностике ТБ.

Прицельная чрескожная и трансректальная под УЗИ контролем аспирация содержимого: гипоехогенных участков тканей, кист, каверн придатка яичка, яичка, ПЖ и СП позволяет надежно произвести забор материала для верификации МБТ и вторичной флоры.

Алгоритм диагностики и лечения ТБ ПОМ за последние десятилетия претерпел существенные изменения, который должен, по нашему мнению, быть разделен на 4 этапа (рис. 2).

На 1-м этапе, при подозрении на ТБ ПОМ, определяют наличие суммарных ПТАТ в крови с помощью ИФА, исследуют образцы биологического материала на наличие КУБ, а также проводят УЗИ ПОМ.

При обнаружении суммарных ПТАТ в крови пациента, КУБ в биологическом/-ких материале/-ах и наличии характерных сонографических специфических изменений в ПОМ, переходят ко 2-му этапу диагностики. Производят посев биологического материала на МБТ на твердые питательные среды; выполняют аспирацию биологического материала и/или биопсию тканей под контролем сонографии; исследуют биологический материал на ДНК МБТ с помощью ПЦР и биоптаты на наличие специфических гранулем.

На 3-м этапе обосновывают клинический диагноз ТБ ПОМ, при обнаружении в биологическом материале ДНК МБТ, роста МБТ в посевах, наличия ТБ гранулем в биоптатах. На 4-м этапе обосновывают выбор метода лечения (подана заявка на изобретение).

#### **Вывод**

Таким образом, произошла эволюция методов диагностики ТБ ПОМ, когда одни методы ушли в историю и не применяются, а вместо них стали использоваться другие менее опасные, как для пациентов, так и для медицинского персонала и значительно более точные.



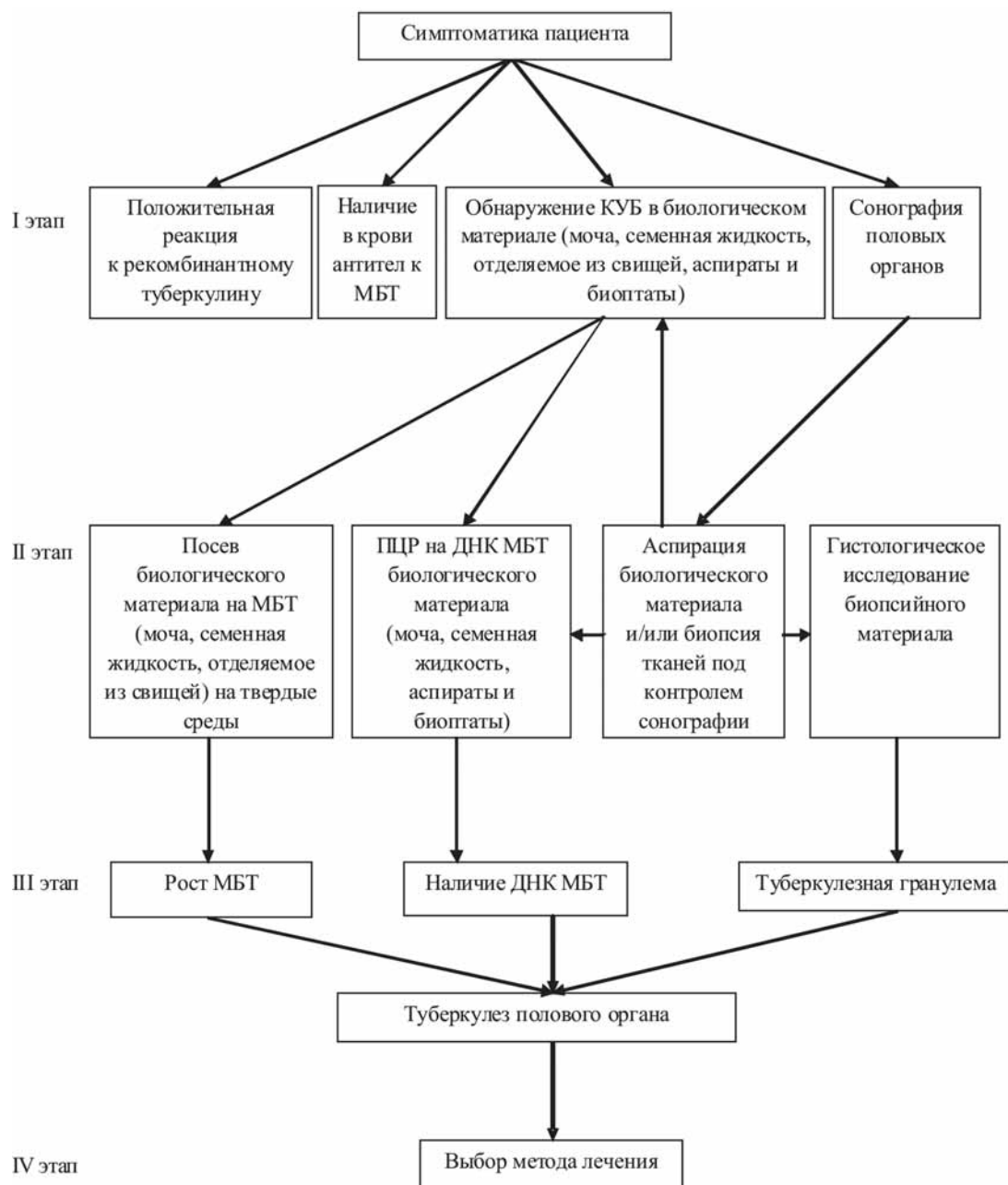


Рис. 2. Алгоритм диагностики туберкулеза половых органов мужчин

## Список литературы

1. Брижатюк Е.В., Кульчавеня Е.В., Баранчукова А.А. и др. Трансректальная пункционная биопсия простаты под ультразвуковым контролем в диагностике туберкулеза простаты // *Инновационные технологии в урологии: Мат. VIII межрег. науч.-практ. конф. урологов Сибири.* – Омск, 2009. – С. 120.
2. Возіанов О.Ф., Пасечников С.П., Павлова Л.П. Досягнення і проблеми урологічної допомоги населенню України // *Урологія.* – 2001. – № 4. – С. 3–6.
3. Возіанов С.А., Пасечников С.П., Шамраєв С.Н., Степанов П.И. // *Применение прямой электрической стимуляции в комплексном лечении туберкулеза предстательной железы и семенных пузырьков* // *Здоровье мужчины.* – 2016. – № 1. – С. 45–50.
4. Возіанов С.О., Пасечников С.П., Шамраєв С.М., Степанов П.І. // *Патент на корисну модель № 110876 від 25.10.2016 Спосіб лікування туберкульозу передміхурової залози і сім'яних міхурців.*

5. Возіанов С.О., Пасечніков С.П., Шамраєв С.М., Степанов П.І., Нашеда С.В. // Патент на корисну модель № 113019 від 10.01.2017 Спосіб лікування туберкульозу передміхурової залози.
6. Возіанов С.А., Пасечніков С.П., Шамраєв С.М., Степанов П.І., Федорішин Р.П. // Патент на корисну модель № 119716 від 10.10.2017 Спосіб діагностики та лікування туберкульозу сім'яних міхурців.
7. Камышан И.С., Геев Ю.В., Степанов П.И. и др. Способ диагностики урогенитального туберкулеза // Декларационный патент на изобретение UA N 33776 A выдан 15.02.2001 г. Бюл. № 1.
8. Камышан И.С., Федун З.В., Степанов П.И. Туберкулез половых органов мужчин и женщин. — Донецк: Экспресс, 2002. — 278 с.
9. Камышан И.С., Степанов П.И., Зяблицев С.В. и др. Роль полимеразной цепной реакции в диагностике туберкулеза мочевых и мужских половых органов // Урология. — 2003. — № 3. — С. 36–39.
10. Камышан И.С., Мамс О.М., Сайдакова Н.О., Степанов П.И. Діагностика туберкульозу сечових і чоловічих статевих органів полімеразною ланцюговою реакцією // Урологія. — 2004. — № 2. — С. 44–47.
11. Камышан И.С., Мамс А.Н., Степанов П.И. Возможности экспрессных методов диагностики туберкулеза почек // Пробл. туберкулеза. — 2006. — № 9. — С. 39–43.
12. Киселев В.И., Барановский П.М., Пупышев С.А. и др. Новый кожный тест для диагностики туберкулеза на основе рекомбинантного белка ESAT–CFP // Молек. мед. — 2008. — № 4. — С. 28–34.
13. Киселев В.И., Барановский П.М., Рудых И.В. и др. Клинические исследования нового кожного теста «ДИАСКИНТЕСТ®» для диагностики туберкулеза // Пробл. туб. и болезней легких. — 2009. — № 2. — С. 1–8.
14. Кульчавеня Е.В. Трудности диагностики туберкулеза мочеполовой системы. — Новосибирск, 2004.
15. Кульчавеня Е.В., Холтобин Д.П. Дифференциальная диагностика туберкулеза мочеполовой системы // Туб. — 2013. — № 7. — С. 2–8.
16. Кульчавеня Е. В., Краснов В. А., Скорняков С. Н. и др. Современные тенденции эпидемической ситуации по внепорокальному туберкулезу // Туб. — 2013. — № 12. — С. 34–38.
17. Нечаева О.Б., Скачков В.В. Эпидемическая ситуация по внепорокальному туберкулезу в Российской Федерации // Туб. — 2013. — № 8. — С. 3–10.
18. Павлова Л.П., Камышан И.С., Сайдакова Н.О., Павлов М.О. Захворюваність на туберкульоз сечостатевих органів населення України (стан, прогноз, причини реактивації, лікування) // Урологія. — 2001. — № 3. — С. 15–19.
19. Показники захворюваності на туберкульоз та діяльність протитуберкульозних закладів України за 2015 рік // Статистичний довідник ДЗ «Центр медичної статистики МОЗ України». — Київ, 2016.
20. Степанов П.И. Шляхи підвищення ефективності ранньої діагностики та диференційної діагностики хворих на туберкульоз передміхурової залози // Матер. з'їзду фтизіатр. і пульмонол. Укр. // Укр. пульмонол. журн. — 2003. — № 2(40). — С. 364.
21. Степанов П.И. Туберкулез полового члена // Здоровье мужчины. — 2006. — № 1. — С. 32.
22. Степанов П.И. Туберкулез семенных пузырьков // Здоровье мужчины. — 2006. — № 2. — С. 100–104.
23. Степанов П.И. Изолированный туберкулез предстательной железы // Здоровье мужчины. — 2013. — № 2. — С. 63–65.
24. Степанов П.И. Актуальные вопросы патогенеза поражения половых органов мужчин туберкулезом // Урология. — 2014. — № 2. — С. 36–39.
25. Степанов П.И. Структура поражения половых органов мужчин туберкулезом // Туберкулез и заболевания легких. — 2014. — № 3. — С. 49–56.
26. Фещенко Ю.И. Ситуация с туберкулезом в Украине // Doctor. Журн. для практ. врачей. — 2002. — № 4. — С. 11–14.
27. Уніфікований клінічний протокол первинної, вторинної (спеціалізованої) та третинної (високоспеціалізованої) медичної допомоги «Туберкульоз». Наказ МОЗ України № 620 від 04.09.2014 р.
28. Bernaschina C.P., Cabrera M., Cardona P., Colon B. Genitourinary tuberculosis: the importance of early diagnosis and management. Case presentation // Bol. Asoc. Med. P. R. — 1994. — V. 86. — P. 75–80.

29. Buchholz N.P., Salahuddin S., Haque R. *Genitourinary tuberculosis: a profile of 55 in-patients* // *J. Pak. Med. Assoc.* – 2000. – V. 50(8). – P. 265–269.
30. Dochviri T.Z., Katsitadze V.A., Khosiashvili G.Z., Chigogidze T.G. *Detection of mycobacteria tuberculosis in patients with urogenital tuberculosis by PCR method* // *Georgian Med News.* – 2005. – V. 119. – P. 14–17.
31. Gilbert J. Wise and Venkata K. Marella/ *Genitourinary manifestation of tuberculosis* // *Urologic Clinics of North America.* – 2003. – V. 30(1). – P. 111–121.
32. *Global tuberculosis report 2015. WHO Library Cataloguing-in-Publication Data.*
33. Gokce G., Kilicarslan H., Ayan S. et al. *Genitourinary tuberculosis: a review of 174 cases* // *Scand. J. Infect. Dis.* – 2002. – V. 34(5). – P. 338–340.
34. Lee Y., Huang W., Huang J. et al. *Efficacy of chemotherapy for prostatic tuberculosis a clinical and histologic follow-up study* // *Urology.* – 2001. – V. 57(5). – P. 872–877.
35. Orakwe J.C., Okafor P.I. *Genitourinary tuberculosis in Nigeria; a review of thirty-one cases* // *Niger. J. Clin. Pract.* – 2005. – V. 8(2). – P. 69–73.

## Реферат

### ЕВОЛЮЦІЯ МЕТОДІВ ДІАГНОСТИКИ ТУБЕРКУЛЬОЗУ СТАТЕВИХ ОРГАНІВ ЧОЛОВІКІВ

С.О. Возіанов, С.М. Шамраєв,  
П.І. Степанов

Метою дослідження було вивчення еволюції методів діагностики туберкульозу статевих органів чоловіків за останні десятиріччя.

Матеріал і методи дослідження. Обстежено 467 чоловіків на туберкульоз статевих органів віком від 16 до 82 років (середній вік склав  $49 \pm 14$  року). Оцінювали симптоматику, дані анамнезу, клінічних, біохімічних і бактеріологічних аналізів, полімеразної ланцюгової реакції на ДНК мікобактерій туберкульозу, імунологічних досліджень, променевої діагностики: (сонографії, рентгенографії, мультиспіральної комп'ютерної томографії, магнітно-резонансної томографії, радіоізотопних) і ендоскопічних методів дослідження, з прицільною аспірацією і біопсією для здобуття біологічного матеріалу.

Результати. У 372 (79,7%) пацієнтів з туберкульозом органів мошонки, у 305 (65,3%) діагностовано туберкульоз передміхурової залози та у 280 (59,9%) – сім'яних міхурців. У 94 (20,1%) виявлено туберкульоз внутрішньотазових статевих органів без залучання в процес органів мошонки, простатит діагностовано у 93 (19,9%) спостереженнях, а везикуліт – у 74 (15,8%) хворих. У 2 (2,2%) пацієнтів виявлено туберкульоз статевого члена. Алгоритм діагностики туберкульозу статевих органів чоловіків за останні десятиріччя зазнав змін: замість очищеного туберкуліну застосовували алерген туберкульозний рекомбінантний. З імунологічних методів використовували: визначення в крові про-

## Summary

### THE EVOLUTION OF METHODS OF DIAGNOSTICS OF MALE GENITALS TUBERCULOSIS

S.A. Vozianov, S.N. Shamrayev,  
P.I. Stepanov

The goal of the given research is to study the evolution of methods of mycobacterium tuberculosis (MG TB) diagnostics in the last decades.

Material and methods. An examination of 467 men with MG TB aged 16 to 82 years took place (average age was  $49 \pm 14$  years). Symptomatology, anamnesis, clinical, biochemical analyses, bacteriological examination, polymerase chain reaction to verify DNA mycobacterium tuberculosis, radio-diagnostics (sonographic, X-ray, multi-spiral X-ray computer-tomography, magnetic resonance imaging, radionuclide) and endoscopic examination methods data were evaluated.

Results. From 372 (79,7%) patients were diagnosed of the scrotum organs tuberculosis, prostate tuberculosis was detected in 305 (65,3%) and vesicle tuberculosis in 280 (59,9%) men. 94 (20,3%) were diagnosed inner pelvic genitals tuberculosis without involving of scrotum organs in the process, tuberculosis prostatitis was detected in 93 (19,9%) and vesiculitis – in 74 (15,8) men. Two (2,2%) patients had penis tuberculosis. The algorithm of diagnostics of male genitals tuberculosis has undergone modifications in the past decades: instead of purified tuberculin, applied recombinant tuberculous allergen. From immunological methods, the following are used: detection of anti-tuberculous antibodies in blood by monoclonal antibodies to mycobacterium tuberculosis by means of ELISA and methods of immunophenotyping with determination of the number of CD4, CD8 cells. Also examination

титуберкульозних антитіл по моноклональних антитілах до мікобактерій туберкульозу за допомогою ІФА і методи імунофенотипування з визначенням кількості CD4, CD8 клітин. Також досліджували інші поверхневі маркери Т-лімфоцитів за наявності у пацієнтів поєднання ТБ і ВІЛ інфекції. Провідне місце для візуалізації анатомії статевих органів чоловіків зайняли сонографічні дослідження з проведенням прицільної аспірації біологічних матеріалів і біопсії тканин. На перше місце серед методів верифікації мікобактерій туберкульозу вийшли молекулярно-генетичні дослідження біологічних матеріалів за допомогою ПЛР. Вивчення біоптатів тканин проводиться не лише з використанням класичної гістології, але і мікроскопії тканин на наявність кислотостійких бактерій і ПЛР. Також застосовували фіброуретроцистоскопію з катетеризацією сім'явиприскуючих проток і сім'яних міхурців.

**Висновки.** Ці еволюційні зміни методів діагностики дозволили більш швидко, безпечно і точно обстежувати всі статеві органи чоловіків і виявляти ураження їх туберкульозом.

**Ключові слова:** туберкульоз, статеві органи чоловіків, алерген туберкульозний рекомбінантний, сонографія, прицільна аспірація і біопсія, полімеразна ланцюгова реакція, фіброуретроцистоскопія.

#### **Адреса для листування**

С.М. Шамраєв

E-mail: shamrayev@gmail.com

of other surface T markers of lymphocytes with patients having a combination of tuberculosis and HIV/AIDS. The leading place for examination of male genitals anatomy was occupied by safe sonographic examinations with performing targeted aspiration of biological materials and tissues biopsy. The first place amongst methods of verification of mycobacterium tuberculosis was occupied by molecular-genetic examinations of biological materials by PCR. Research on tissues biotates is not only performed using classical histology, but also using tissues microscopy on acido-resistant bacteria and molecularogenetic examinations. Fibreurethroscopy with catheterisation of ejaculatory duct and seminal vesicles is applied as well.

**Conclusions.** These evolutionary modifications of methods of diagnostics have enabled to examine all male genitals faster, safer and more precisely, and to detect their affection by tuberculosis.

**Keywords:** tuberculosis, male genitals, recombinant tuberculous allergen, sonography, targeted aspiration and biopsy, polymerase chain reaction, fibreurethroscopy.