УДК 616.617-007.271-089-036.8

ОПЫТ ЛЕЧЕНИЯ И ОТДАЛЕННЫЕ РЕЗУЛЬТАТЫ ЛЕЧЕНИЯ СТРИКТУР ПИЕЛОУРЕТЕРАЛЬНОГО СЕГМЕНТА

В.П. Стусь, Н.Н. Моисеенко, Н.В. Дубовская

ГУ «Днепропетровская медицинская академия МЗ Украины»

Введение. Среди заболеваний почек гидронефроз занимает шестое место и встречается с частотой 3 случая на 100 000 населения. Причиной гидронефроза является нарушение проходимости пиелоуретерального сегмента (ПУС) [5].

Сужение пиелоуретерального сегмента (ПУС) может быть как врожденным, так и приобретенным. На долю врожденных приходится до 68% всех случаев [6]. На 100 беременностей определяют 5 случаев врожденного гидронефроза [7].

В деятельности почечной лоханки можно выделить фазы наполнения и опорожнения. В среднем фаза наполнения длится 10–15 секунд, а опорожнения – 2–3 секунды. В момент опорожнения лоханки под влиянием сократительной деятельности ее гладкомышечной стенки внутрилоханочное давление повышается, что активирует локализованные в ней барорецепторы. Их возбуждение расширяет проксимальный отдел мочеточника и таким образом обеспечивает поступление порции мочи в его просвет.

Транспортировка мочи по мочеточнику происходит за счет последовательной активной дилатации и сокращения функциональных его отделов – цистоидов. Последние отделяются друг от друга сфинктерообразными образованиями, дилатация которых, совпадающая с сокращением проксимальных цистоидов, обеспечивает прохождение мочи в дистальные отделы, а затем – в мочевой пузырь [6].

Спонтанную ритмическую активность лоханки и мочеточника обеспечивают 2 типа субпопуляции клеток – атипичные гладкомышечные клетки (ГМК) и интерстициальные клетки Кахаля (ИКК) [1].

Атипичные ГМК выявляются главным образом в проксимальных отделах лоханочно-мочеточникового соединения (ЛМС). В области почечных сосочков они формируют диффузную сеть, а более дистально распространяются в мышечный слой малых чашечек и внутренний мышечный слой больших чашечек и почечной лоханки (Lang et al). Количество атипичных ГМК убывает по направлению от основания почечных сосочков до ЛМС и они практически не обнаруживаются в мочеточнике. В то же время в собственной пластинке почечной лоханки, чашечно-лоханочного соединения и иногда мочеточника у разных видов млекопитающих, включая человека, выявлялся другой тип пейсмейкерных клеток – ИКК. Эти клетки формируют сеть и находятся в тесном контакте с типичными и атипичными ГМК.

В отношении иерархического построения пейсмейкерной системы верхних мочевых путей в настоящее время считается, что сеть ИКК не является главным пейсмейкером, а обеспечивает интеграцию и быструю электрическую коммуникацию ГМК почечной лоханки и запуск синхронных сокращений мышечных пучков. Ведущую роль в генерации ритмической активности играют атипичные ГМК. В связи с этим предполагают, что ИКК в большей степени ответственны за распространение и усиление начального электрического сигнала, достаточного для генерации потенциала действия в ГМК. Значение модулирующей роли ИКК значительно возрастает при патологических ситуациях. При этом они могут быть включены в патогенетическую цепь формирования патологического состояния или, наоборот, участвовать в компенсации развившихся нарушений [1].

Атипичные ГМК выступают в роли проксимального пейсмейкерного центра, а ИКК – в роли дистального пейсмейкерного центра. Обе структуры играют важную роль в распространении волны возбуждения по гладкомышечным клеткам лоханки и мочеточника и находятся под контролем вегетативной нервной системы.

Атипичные гладкомышечные клетки отличаются от обычных гладкомышечных клеток следующим: при электронной микроскопии цитоплазма атипичных ГМК – светлая (у обычных ГМК она темная); миофиламенты организованы в отдельные пучки; хорошо развита эндоплазматическая сеть; в отростках содержится множество пиноцитозных пузырьков, которые

участвуют в обеспечении транспорта ионов кальция; в цитоплазме постоянно происходит ритмичное колебание концентрации кальция, что приводит к периодической деполяризации клетки (волна деполяризации распространяется на «типичные» ГМК) [8].

Интерстициальные клетки Кахаля имеют нейрогенное происхождение и в процессе онтогенеза мигрируют в висцеральные органы. В связи с их происхождением они несут нейрональный маркер – Kit-рецептор тирозинкиназы (CD 117+) и маркер клеток мезинхимального происхождения – виментин. Клетки Кахаля имеют веретенообразную или звездчатую форму с отростками, контактирующими, с одной стороны, с нейронами (нервными волокнами), а с другой – с гладкомышечными клетками. ИКК расположены на всем протяжении мочевых путей от почечной лоханки до уретры, но наибольшая их концентрация в области лоханочно-мочеточникового соустья. В лоханке и мочеточнике ИКК являются модуляторами сократительной активности гладкомышечных клеток [1].

При иммуногистологическом исследовании фрагментов ткани из пиелоуретрального сегмента (ПУС) больных с врожденной обструкцией этого отдела верхних мочевых путей выявили достоверное уменьшение интенсивности окрашивания на c-kit (маркер ИКК) в среднем отделе обструктивного ПУС, наряду со снижением экспрессии синаптофизина (маркера нервных окончаний) по сравнению с более проксимальными и дистальными его отделами. В то же время в проксимальном (прилоханочном) отделе мочеточника на стороне обструкции количество ИКК было наибольшим по сравнению с контрольными фрагментами ЛМС, полученными при нефрэктомии. Функциональная недостаточность лоханочных ИКК может компенсироваться увеличением количества ИКК в мочеточнике. Активность ИКК поддерживает способность мочеточника человека сохранять ритмичную перистальтику после операций пиелопластики, резекции ЛМС или при обструкции мочеточника, то есть, в ситуациях, когда проксимальный пейсмейкерный центр оказывается выключенным [1].

Следствием стеноза лоханочно-мочеточникового сегмента является гидронефроз. Причины, вызывающие гидронефроз, могут быть как врожденные, так и приобретенные.

Врожденные причины нарушения проходимости пиелоуретрального сегмента (ЛМС) [2, 3, 4]:

1) стриктуры ЛМС, формирующиеся в результате его сегментарной гипоплазии или аплазии (при этом пороке развития на ограниченном участке пиелоуретерального сегмента полностью отсутствует мышечная оболочка). Стенка мочеточника в этом месте представлена только тонким слоем уротелия. Вследствие этого полностью дезорганизуется функция почечной лоханки и мочеточника, несмотря на то что анатомического препятствия в зоне пиелоуретерального соустья нет;

2) эмбриональные спайки, сдавливающие мочеточник, вследствие чего образуются фиксированные перегибы (стенозирование протока метанефроса у места его впадения в краниальное ампуловидное расширение. Это стенозирование может иметь вид перетяжки (локальной стриктуры) или быть более или менее протяженным. Иногда проток метанефроса в месте соединения с краниальным расширением (зачатком лоханки) полностью облитерируется. Возможно также неправильное (избыточное) развитие мышечной оболочки в зоне соединения эмбрионального мочеточника с лоханкой. В результате возникает сужение или полная облитерация пиелоуретерального соустья;

3) нижнеполярные сосуды, которые расположены вентрально;

4) клапаны мочеточника (для внутренней выстилки (уротелиальной оболочки) эмбрионального мочеточника в норме характерна выраженная складчатость. В дальнейшем сохраняются только продольные складки, поперечные же полностью исчезают. Если одна или несколько поперечных складок сохраняются в области пиелоуретерального соустья или в прилежащем отделе мочеточника, то формируется клапан пиелоуретерального соустья. Персистирующие складки обычно прорастают фиброзной тканью и становятся ригидными образованиями, препятствующими нормальному функционированию мочевыводящих путей;

5) высокое отхождение мочеточника от лоханки (в эмбриогенезе ампуловидное расширение может исходить не из краниального конца протока метанефроса, а из его латеральной поверхности. Анатомическим результатом такого порока развития будет высокое отхождение мочеточника от почечной лоханки.

Причины приобретенного гидронефроза [2]:

1) периуретерит со сдавлением лоханочно-мочеточникового сегмента, вследствие длительного наличия камней лоханки и лоханочно-мочеточникового сегмента, которые, кроме функциональных нарушений, приводят к развитию морфологических изменений (воздействия

камня на стенку лоханки и мочеточника способствуют склеротическим изменениям, которые не только суживают просвет мочеточника, но и вызывают образование его фиксированных перегибов, увеличивающих степень обструкции);

2) эндоскопические и открытые оперативные вмешательства в области лоханочно-мочеточникового сегмента (возникают рубцовые сужения данной области).

Для клинического течения гидронефроза характерны следующие симптомы: боли в поясничной области, изменения со стороны мочи – эритроцитурия (1–3 эритроцита в поле зрения), лейкоцитурия при присоединении вторичного пиелонефрита. Длительное время гидронефроз может протекать бессимптомно, болевой синдром появляется позже других признаков и связан с перерастяжением капсулы почки. Для врожденного гидронефроза характерны тупые боли или тяжесть в области почки, что связано с медленным и постепенным расширением лоханки и чашечек. При вторичных стриктурах лоханочно-мочеточникового сегмента, особенно обусловленных мочекаменной болезнью, боли могут значительно усиливаться и даже приобретать характер почечной колики в результате смещения камня и обтурации им лоханочно-мочеточникового сегмента. В редких случаях при гидронефрозе может иметь место макрогематурия, обусловленная разрывами форниксов на фоне резкого повышения внутрилоханочного давления. Присоединение вторичной инфекции может сопровождаться усилением боли, повышением температуры тела с ознобом. У большинства больных (80–90% случаев) гидронефроз осложняется вторичным пиелонефритом [2, 3, 6].

Скрининговую диагностику проводят на основе жалоб, анамнеза, объективного осмотра, ультразвукового исследования почек (УЗИ). Экскреторная урография с диурезной урографией на 60-й минуте и компьютерная томография с контрастированием мочевых путей являются основными методами диагностики гидронефроза, которые позволяют выявить его причину, стадию заболевания и состояние противоположной почки [2, 6].

Цель исследования: изучить стриктуры ПУС среди различных возрастных груп; оценить методы лечения гидронефроза; изучить отдаленные результаты хирургического лечения гидронефроза.

Материалы и методы исследования. Нами изучены результаты лечения 60 больных со стриктурами ПУС за период с 2010 по 2015 год в клинике урологии ГУ «Днепропетровская медицинская академия МЗ Украины» на базе отделения урологии № 1 КУ «ДОКБ им. И.И. Мечникова». Всем больным проводилось физикальное, лабораторное и инструментальное обследование для уточнения функционального состояния органов мочевыделительной системы. В обязательном порядке проводились: ультразвуковое исследование почек и мочевого пузыря, обзорная и экскреторная урография, компьютерная томография. В отдельных случаях – ренография, ретроградная уретеропиелография.

Результаты и их обсуждение. Среди больных преобладали женщины – 38 человек (63,3%), мужчин было 22 человека (36,7%). Возраст больных составил от 19 до 78 лет (рис. 1). Так, в возрасте до 30 лет было 24 человека (40 %), от 30 до 40 лет – 12 человек (20%), от 41 до 50 лет – 6 человек (10%), старше 50 лет – 18 человек (30%).

Стриктуры ПУС равномерно встречаются в правой и левой почках. В нашем исследовании стриктуры ПУС справа были выявлены в 28 слу-

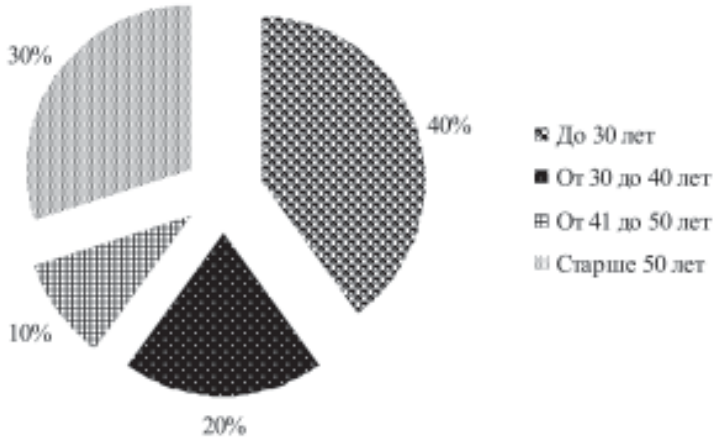

Рис. 1. Возрастная структура пациентов со стриктурами ПУС

чаях, слева – в 30 случаях, двусторонние – в 2 случаях.

Всех пациентов можно разделить на две группы по причинам возникновения непроходимости ПУС. Врожденные причины непроходимости ПУС имели место у 41 (68,3%) пациента, из них у 26 пациентов – стриктура пиелоуретерального сегмента, у 12 пациентов выявлено сдавление ПУС на фоне нижнеполярного сосудистого пучка, у 2 пациентов – высокое отхождение мочеточника с рубцовым парусом, у 1 пациентки – сужение ПУС левой половины подковообразной почки (табл. 1).

Приобретенные стриктуры имели место у 19 (31,7%) пациентов. Их причинами в 11 случаях послужил рубцовый процесс в области лоханочно-мочеточникового сегмента, вследствие перенесенного периуретерита (из анамнеза – наличие конкрементов в области ПУС); в 6 случаях – рубцовый процесс в области ПУС вследствие длительного наличия камней лоханочно-мочеточникового сегмента (конкременты были обнаружены при поступлении в клинику); у 2 пациентов сужение ПУС после перенесенной пластики лоханочно-мочеточникового сегмента (табл. 1).

По данным инструментальных методов исследования были выявлены следующие осложнения (рис. 2): гидронефроз II степени у 23 (38,3%) пациентов, гидронефроз III степени у 24 (40%) пациентов, хронический пиелонефрит у 41 (68,3%) пациента, хроническая почечная недостаточность I–II степеней у 4 (6,7%) пациентов.

В зависимости от функционального состояния почки на стороне стриктуры ПУС, а также состояния контралатеральной почки, пациентам проводились как реконструктивные органосохраняющие, так и органоуносящие оперативные вмешательства. У 9 пациентов лечение состояло

Таблица 1

Причины стриктуры пиелоуретерального сегмента

Причины стриктур ПУС	Количество пациентов	Абсолютное число (%)
Врожденные стриктуры		
Стриктура ПУС	26	43,3
Сужение ПУС на фоне нижнеполярного сосуда	12	20
Сужение ПУС при высоком отхождении мочеточника	2	3,3
Сужение ПУС у больной с подковообразной почкой	1	1,7
Приобретенные стриктуры		
Рубцовый процесс в области пиелоуретерального сегмента (вследствие длительного наличия камней лоханочно-мочеточникового сегмента)	6	10
Рубцовый процесс в области пиелоуретерального сегмента, вследствие перенесенного периуретерита (из анамнеза длительное наличие конкрементов ПУС)	11	18,3
Рецидивные стриктуры ПУС (после пластики ПУС)	2	3,3
Всего	60	100

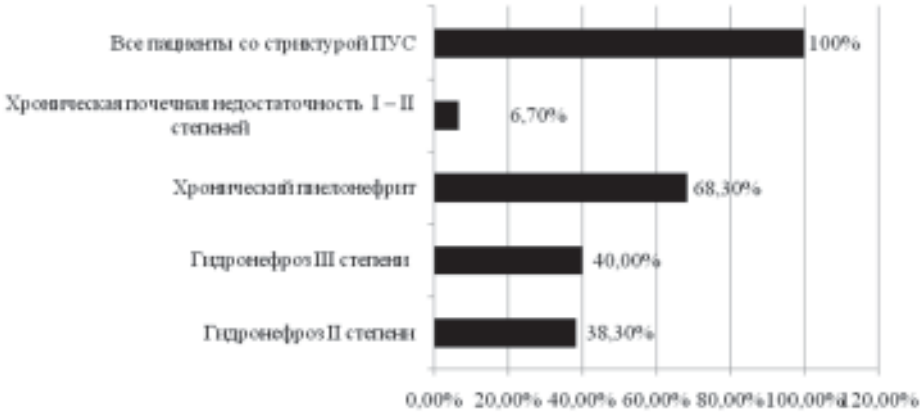

Рис. 2. Осложнения стриктуры пиелоуретерального сегмента

из нескольких этапов: на первом этапе была установлена чрескожная пункционная нефростома на срок до 1 месяца (для купирования воспалительного процесса и уточнения функциональной способности почки), а вторым этапом у 7 пациентов была пластика пиелоуретерального сегмента, а у 2 пациентов – нефрэктомия.

Пластика пиелоуретерального сегмента по Андерсену–Хайнсу с одной стороны была выполнена 29 пациентам (48,2%), резекция нижнего края левой почки, пластика ПУС по Fenger слева и пластика ПУС по Андерсену–Хайнсу справа – 1 пациентке (1,7%), пластика ПУС справа и нефрэктомия слева – 1 пациенту (1,7%), иссечение рубцового паруса – 2 пациентам (3,3%), уретеролиз с нефростомией – 4 (6,7%) пациентам, пункционная нефростомия (дальнейшая судьба пациентов не известна, в клинику не вернулись) – 2 пациентам (3,4%), нефрэктомия – 21 пациенту (35%) (табл. 2).

Возраст пациентов, которым была выполнена пластика пиелоуретерального сегмента, составлял от 20 до 78 лет. Так, в возрасте до 30 лет было 16 (51,6%) пациентов, 30–40 лет – 5 (16,1%) пациентов, 41–50 лет – 2 (6,4%) пациента, старше 50 лет – 8 (25,8%) пациентов (рис. 3).

Пластика ПУС выполнена 31 пациенту. Из них у 24 пациентов были врожденные стриктуры (в том числе у 7 сужение ПУС на фоне нижнеполярного сосуда, у 2 – высокое отхождение мочеточника, у 1 – на фоне подковообразной почки). А у 7 пациентов – приобретенные стриктуры (у 4 – рубцовый процесс в области пиелоуретерального сегмента, вследствие перенесенного периуретерита, у 3 – рубцовый процесс в области ПУС, вследствие длительного наличия камней лоханочно-мочеточникового сегмента). Всем пациентам интраоперационно проводилось стентирование мочеточника (табл. 3).

Нефрэктомия выполнена 21 пациенту. Пациенты были в возрасте от 21 до 71 года. Так, в возрасте до 30 лет прооперировано 7 (33,3%) пациентов, 30–40 лет – 4 (19%) пациента, 41–50 лет – 3 (14,3%) пациента, старше 50 лет – 7 (33,3%) пациентов.

Таблица 2

Объем медицинской помощи, оказанной пациентам со стриктурой пиелоуретерального сегмента

Вид операции	Количество пациентов	Абсолютное число (%)
Пластика пиелоуретерального сегмента по Андерсену–Хайнсу с одной стороны	29	48,2
Резекция нижнего края левой почки, пластика ПУС по Fenger слева и пластика ПУС по Андерсену–Хайнсу справа	1	1,7
Пластика ПУС справа и нефрэктомия слева	1	1,7
Иссечение рубцового паруса	2	3,4
Уретеролиз с нефростомией	4	6,8
Пункционная нефростомия	2	3,4
Нефрэктомия	21	35
Всего	60	100

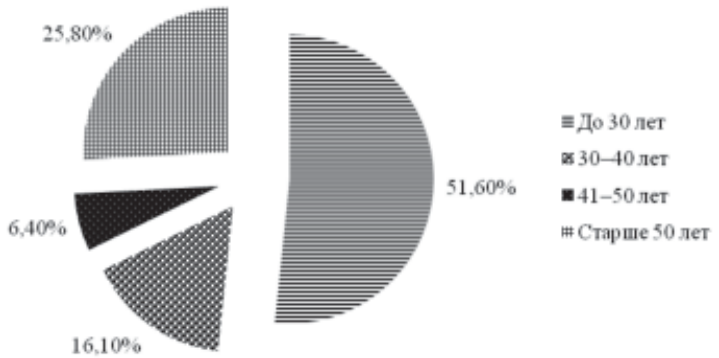

Рис. 3. Распределение пациентов, которым была выполнена пластика пиелоуретерального сегмента, по возрасту

Таблица 3

Причины стриктуры пиелоуретерального сегмента у пациентов, которым была выполнена пластика

Причины стриктур ПУС	Количество пациентов	Абсолютное число (%)
Врожденные стриктуры		
Стриктура ПУС	14	45,2
Сужение ПУС на фоне нижнеполярного сосуда	7	22,6
Сужение ПУС при высоком отхождении мочеточника	2	6,4
Сужение ПУС левой половины подковообразной почки	1	3,2
Приобретенные стриктуры		
Рубцовый процесс в области пиелоуретерального сегмента, вследствие перенесенного периуретерита	4	6,4
Рубцовый процесс в области ПУС, вследствие длительного наличия камней лоханочно-мочеточникового сегмента	3	9,7
Всего	31	100

Причины стриктуры ПУС, которым была выполнена нефрэктомия, были следующие: у 14 пациентов – врожденные стриктуры (из них у 4 пациентов – стриктуры, обусловленные нижнеполярным сосудом), у 7 пациентов – приобретенные стриктуры (у 3 – рубцовый процесс в области пиелоуретерального сегмента, вследствие длительного наличия камней лоханочно-мочеточникового сегмента, у 2 – рубцовый процесс в области пиелоуретерального сегмента, вследствие перенесенного периуретерита, у 2 – рецидив стриктуры ПУС) (табл. 4).

Таблица 4

Причины стриктуры пиелоуретерального сегмента у пациентов, которым была проведена нефрэктомия

Причины стриктур ПУС	Количество пациентов	Абсолютное число (%)
Врожденные стриктуры		
Стриктура ПУС	10	47,6
Сужение ПУС на фоне нижнеполярного сосуда	4	19
Приобретенные стриктуры		
Рубцовый процесс в области пиелоуретерального сегмента, вследствие длительного наличия камней лоханочно-мочеточникового сегмента	3	14,3
Рубцовый процесс в области пиелоуретерального сегмента, вследствие перенесенного периуретерита	2	9,5
Рецидивные стриктуры ПУС	2	9,5
Всего	21	100

Для изучения отдаленных результатов лечения 39 пациентов (пациенты, которым была выполнена пластика пиелоуретерального сегмента, иссечение рубцового паруса, а также пункционная нефростомия) были приглашены в клинику. Проводилось физикальное обследование пациентов, а также лабораторное и инструментальное: общий анализ мочи, общий анализ крови, креатинин сыворотки крови, УЗИ почек и мочевого пузыря, экскреторная урография, КТ.

В клинику обратились 15 (38,5 %) человек. У 5 человек диагностирован рецидив стриктуры пиелоуретерального сегмента: есть жалобы на боли в поясничной области на стороне поражения, изменения при УЗИ. Из них: одному пациенту была выполнена повторная антеваза льная пластика ПУС, 2 – проведен курс противовоспалительной терапии и назначен осмотр через 6 месяцев после окончания курса терапии, 2 пациентам выполнена вторичная нефрэктомия.

У 10 человек результаты лечения удовлетворительные. Из них 2 пациентки родили здоровых детей.

Выводы

1. Основным методом лечения стриктур ПУС являются органосохраняющие операции. Оптимальной можно считать пластику ПУС по Андерсену–Хайнсу. Учитывая результаты исследований, проведенных физиологами о функционировании пиелоуретерального сегмента (наличие атипичных гладкомышечных клеток, интерстициальных клеток, подобных клеткам Кахаля) необходимо иссекать патологически измененный ПУС. Операции, проведенные без удаления измененного ПУС, будут иметь худшие функциональные результаты.

2. Необходима своевременная диагностика стриктур пиелоуретерального сегмента. Скрининговым методом может служить УЗИ почек, которое следует выполнять, начиная с детского возраста, для предупреждения запущенных случаев врожденных стриктур ПУС.

3. После оперативного лечения необходимо наблюдение уролога с целью раннего выявления рецидивов стриктур ПУС, образования камней. Контрольное обследование после выполненной пластики пиелоуретерального сегмента проводится через 3 месяца после операции – УЗИ, креатинин сыворотки крови, общий анализ мочи, через 6 месяцев – экскреторная урография, через год – УЗИ, креатинин сыворотки крови, общий анализ мочи.

Список литературы

1. Спонтанная ритмическая активность органов мочевой системы: роль интерстициальных клеток, биологическая значимость, патофизиологические аспекты / В.И. Кирпатовский, Е.В. Фролова, О.Н. Надточий / Экспериментальная и клиническая урология. – 2012. – № 2. – С. 70–77.

2. Урология: учебник / Б.К. Комяков. – Москва: ГЭОТАР-Медиа, 2012. – 464 с.

3. Разин Н.П., Галкин В.Н., Сухих Н.К. Детская урология-андрология. – Москва: ГЭОТАР-Медиа, 2011. – 150 с.

4. Айвазян А.В., Войно-Ясенецкий А.М. Пороки развития почек и мочеточников. – Москва: Наука, 1988. – С. 226–323.

5. Глыбочко П.В., Аляева Ю.Г. Гидронефроз. – Москва: ГЭОТАР-Медиа, 2011. – С. 11–30.

6. Урология: учебник / С.П. Пасечников, С.А. Возианов, В.Н. Лесовой и др. / Под ред. С.П. Пасечникова. – Винница: Нова Книга, 2014. – 455 с.

7. The Society for Fetal Urology consensus Urine moves into the collecting system. First into the calyces and then into statement on the evaluation and management of antenatal the renal pelvis hydronephrosis / Nguyen H.T. et al. // Journal of Pediatric Urology. – 2010. – V. 6, N. 3. – P. 212–231.

8. Квятковская Т.А. Структурно-функциональная организация клеток мышечной оболочки верхних мочевых путей в норме и при уретерогидронефрозе // Вісник морфології. – 2010. – Т.16, № 2. – С. 334–337.

Реферат

ДОСВІД ЛІКУВАННЯ ТА ВІДДАЛЕНІ РЕЗУЛЬТАТИ ЛІКУВАННЯ СТРИКТУР ПІЄЛОУРЕТЕРАЛЬНОГО СЕГМЕНТА

В.П. Стусь, М.М. Моісеєнко,
Н.В. Дубовська

Гідронефроз посідає шосте місце серед захворювань нирок. Його причиною виступає порушення прохідності пієлоуретерального сегмента.

Транспортування сечі по сечоводу відбувається за рахунок послідовного активного скорочення і розслаблення його функціональних відділів – цистоїдів. Спонтанну ритмічну активність ниркової миски і сечоводу забезпечують 2 субпопуляції клітин – атипові гладеньком'язові клітини та клітини, що схожі до клітин

Summary

THE EXPERIENCE OF TREATMENT AND LONG-TERM RESULTS OF TREATMENT URETEROPELVIC JUNCTION OBSTRUCTION

V.P. Stus, N.N. Moiseenko,
N.V. Dubovskaya

Hydronephrosis ranks 6th among diseases of the kidneys. Its cause is a breach cross-ureteropelvic junction (UPJ).

Transporting the ureter urine is due to the active serial dilation and contraction of its functional departments – tsistoids. Two types of subpopulations of cells – atypical smooth muscle cells and cells, like the cells of Cajal – provides spontaneous rhythmic activity of the pelvis and ureter. There are decrease in quantity of these cells in the constriction and increase their number in the proximal and

Кахаля. При стриктурах пієлоуретерального сегмента спостерігається зменшення кількості цих клітин в ділянці звуження і збільшення їх кількості в проксимальному і дистальному напрямках.

Нами досліджені результати лікування 60 хворих зі стриктурами пієлоуретерального сегмента (ПУС) за період з 2010 до 2015 року в клініці урології ДЗ «Дніпропетровської медичної академії» на базі відділення урології №1 КЗ ДОКЛ ім. І.І. Мечнікова. Пластика пієлоуретерального сегмента була виконана 31 пацієнту, нефректомія – 21 пацієнту, висічення рубльового парусу – пацієнтам, уретероліз – 4 пацієнтам, пункційна нефростомія – 2 пацієнтам.

Віддалені результати лікування були досліджені у пацієнтів, котрим була виконана пластика пієлоуретерального сегмента. У 33,3% був виявлений рецидив стриктури пієлоуретерального сегмента, у 66,7% пацієнтів результати лікування були добрими.

Беручи до уваги результати досліджень, проведених фізіологами, про функціонування пієлоуретерального сегмента (наявність атипових гладеньком'язових клітин, клітин, що схожі на клітини Кахаля) необхідно висікати патологічно змінений пієлоуретеральний сегмент.

Ключові слова: стриктура пієлоуретерального сегмента, атипові гладеньком'язові клітини, клітини Кахаля, пластика пієлоуретерального сегмента.

Адреса для листування

В.П. Стусь
E-mail: viktor.stus@gmail.com

distal direction in case of ureteropelvic junction obstruction.

We have studied treatment results of 60 patients with ureteropelvic junction obstruction (UPJO) for the period from 2010 to 2015 in the Urology Clinic SE "Dnepropetrovsk Medical Academy" at the Department of Urology № 1 KE DRH named after I.I. Mechnikov. Plastic of ureteropelvic junction was held on 31 patient, nephrectomy – 21 patients, excision rumen sails – 2 patients, ureterolysis – 4 patients and puncture nephrostomy – 2 patients.

Long-term results of treatment have been studied in patients who underwent plastic of ureteropelvic junction. A relapse of ureteropelvic junction obstruction is at 33.3% of patients, satisfactory results are at 66.7% of patients.

Taking into account the results of studies conducted physiologists on the functioning of ureteropelvic junction (the presence of atypical smooth muscle cells, interstitial cells, like the cells of Cajal) is necessary to exsect the diseased ureteropelvic junction.

Key words: ureteropelvic junction obstruction, atypical smooth muscle cells, cells, like the cells of Cajal, plastic of ureteropelvic junction.