

ХИРУРГИЧЕСКАЯ АНАТОМИЯ СУПРАДИАФРАГМАЛЬНОГО СЕГМЕНТА НИЖНЕЙ ПОЛОЙ ВЕНЫ ПРИМЕНИТЕЛЬНО К ПРОБЛЕМАМ ВЕНАКАВАТРОМБЭКТОМИИ

В.Н. Лесовой^{1,2}, Д.В. Шукин^{1,2}, В.Н. Демченко^{1,2}, Т.И. Ермоленко¹

¹ *Харьковский национальный медицинский университет*

² *КУОЗ «Областной клинический центр урологии и нефрологии им. В.И. Шаповала»*

Введение. В последние годы для удаления опухолевых тромбов нижней полой вены активное развитие получили методики, которые не используют искусственное кровообращение [1, 2]. При этом большинство хирургов отказываются от стернотомических доступов и применяют различные варианты подходов к супрадиафрагмальной части НПВ и к правому предсердию исключительно со стороны брюшной полости [3–8]. Однако суммарный опыт проведения хирургических вмешательств с помощью такой техники сравнительно небольшой, им располагают лишь единичные клиники в мире. К тому же, анатомия наддиафрагмальной части нижней полой вены с позиций венакаватромбэктомии изучена недостаточно.

Материалы и методы исследования. Мы провели анатомическую работу, посвященную особенностям строения супрадиафрагмальной части нижней полой вены применительно к проблемам удаления опухолевых тромбов без искусственного кровообращения. Материалом исследования служили 35 свежих трупов (время после смерти не более 48 часов).

Для изучения особенностей интраперикардальной НПВ и ее притоков использовали следующую методику. После изъятия органокомплекса острым и тупым путями выделяли заднюю поверхность нижней полой вены на всем протяжении. При этом прицельно оценивались топография и размеры выявленных диафрагмальных вен, а также правого диафрагмального нерва и его разветвлений. После переворачивания органокомплекса вентральной стороной кверху выполняли мобилизацию печени по классической методике (пересечение серповидной, треугольных и коронарных связок), что позволяло выделить супрагепатический поддиафрагмальный отдел НПВ с устьями главных печеночных вен, зону прохождения НПВ через сухожильный центр диафрагмы и оценить топографию устьев диафрагмальных вен в этой области. Вокруг супрапе-

ченочного поддиафрагмального сегмента нижней полой вены проводили сосудистый турникет и приступали к последовательному выполнению нескольких вариантов хирургического доступа к супрадиафрагмальной части НПВ без вскрытия перикарда: поперечной диафрагмотомии, Т-образной диафрагмотомии и циркулярной диафрагмотомии. Затем продольным разрезом вскрывали перикард, анализировали расстояние между листками висцерального перикарда, охватывающего интраперикардальный отдел НПВ и возможность проведения турникета вокруг полой вены на этом уровне.

На завершающем этапе исследования нижняя полая вена продольно рассекалась по задней поверхности на всем протяжении, оценивались длина и ширина супрадиафрагмального отдела НПВ, а также размеры и топография устьев диафрагмальных вен.

Результаты и их обсуждение. Средняя длина супрадиафрагмального сегмента нижней полой вены (от ушка правого предсердия до диафрагмы) в нашем исследовании составила 20,6 мм (от 10 до 35 мм), а ширина – 28,7 мм (от 22 до 35 мм).

Устья диафрагмальных вен на уровне супрадиафрагмального отдела НПВ выявлены только у 4 (11,4%) из 35 пациентов. Их количество варьировало от 1 до 2. Средний диаметр этих сосудов не превышал 2,0 мм (от 1,0 до 3,0 мм). Устья диафрагмальных вен локализовались преимущественно справа по передней и переднебоковой полуокружности супрадиафрагмального сегмента нижней полой вены на 2, 3, 9 и 10 часов условного циферблата (табл. 1). Дренирование данных вен по задней полуокружности НПВ мы не выявили ни в одном из случаев.

В подавляющем большинстве случаев диафрагмальные вены проникали в НПВ на уровне диафрагмы или ниже (рис. 1). Их общее количество у 35 пациентов составило 108. Устья данных сосудов в основном локализовались по передней полуокружности НПВ, имели средний

Локализация устьев диафрагмальных вен

| | Передняя полуокруж- ность НПВ справа | Передняя полуокруж- ность НПВ слева | Задняя полуокруж- ность НПВ справа | Задняя полуокруж- ность НПВ слева | Всего |
|-------------------------------------------------|-----------------------------------------------|----------------------------------------------|---------------------------------------------|--------------------------------------------|-------------|
| Супрадиафрагмальный отдел НПВ | 5 (4,3%) | 2 (1,8%) | 0 | 0 | 7(6,1%) |
| Соединение НПВ с диафрагмой и ниже диафрагмы | 58 (50,4%) | 42 (36,5%) | 7 (6,1%) | 1 (0,9%) | 108 (93,9%) |
| Всего | 63 (54,8%) | 44 (38,3%) | 7 (6,1%) | 1 (0,9%) | 115 (100%) |

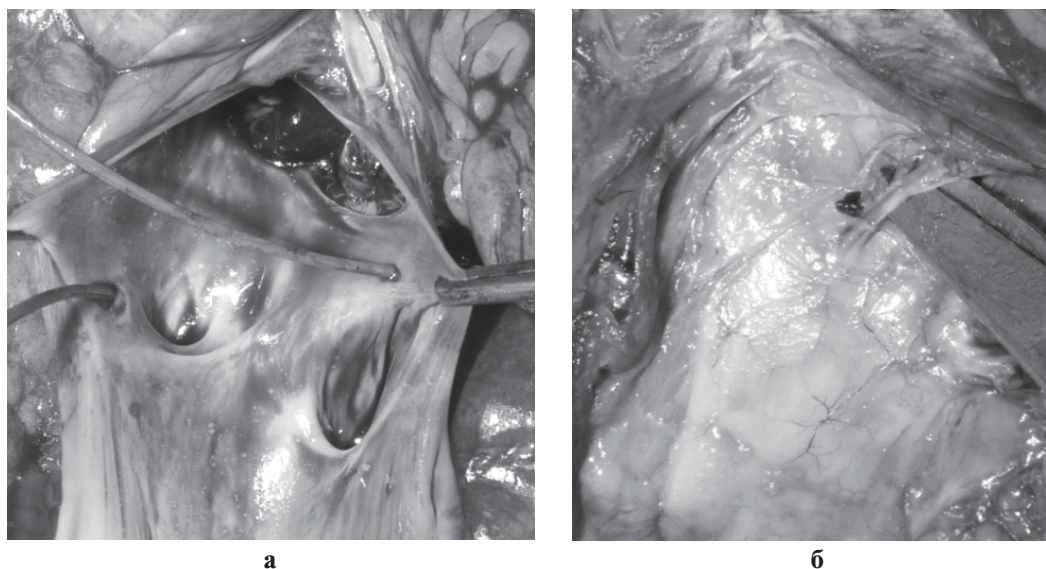


Рис. 1. Аутопсийные наблюдения нижних диафрагмальных вен:
а) устья диафрагмальных вен, открывающихся спереди (вид сзади);
б) впадение правой диафрагмальной вены в области задней стенки НПВ
ниже диафрагмы (вид сзади)

диаметр 2,6 мм (от 1,0 до 6,0 мм) и хорошо визуализировались при проведении диафрагмотомии. Впадение диафрагмальных вен по задней полуокружности НПВ отмечалось гораздо реже. При этом также преобладала правосторонняя локализация венозных устьев.

Выше диафрагмы полая вена была покрыта перикардом примерно на 1/2 своей длины у 80% пациентов. Отделить перикард от стенки интраперикардиальной нижней полой вены тупым или острым путем удалось во всех случаях (рис. 2). В 26 (74,3%) наблюдениях при выполнении данного маневра отмечались выраженные технические трудности в связи с наличием прочных сращений на этом уровне. Тем не менее, супрадиафрагмальная НПВ была мобилизована до уровня cavoatriального соединения у всех пациентов.

В большинстве случаев интраперикардиальная часть НПВ не была полностью окружена парьетальным перикардом, а окутана им сбоку и спереди. Поэтому задняя или правая задняя

поверхность полой вены, как правило, располагалась внеперикардиально в данной области. При этом листки перикарда образовывали подобие брыжейки, имеющей различную толщину у разных пациентов (рис. 2).

Расстояние между листками перикарда в области задней стенки НПВ варьировало от 2 до 16 мм и составляло в среднем 9,2 мм (рис. 3). Перикардиальная «брыжейка» в 65,7% наблюдений располагалась на 8 часах условного циферблата. Идентифицировать правый диафрагмальный нерв было возможно у 33 (94,3%) из 35 пациентов. Нерв и его разветвления визуализировались только со стороны грудной клетки. Он проходил по заднелатеральной поверхности фиброзного перикарда и внедрялся в диафрагму несколько правее отверстия нижней полой вены (на 7–8 часов условного циферблата) (рис. 4). В подавляющем большинстве случаев нерв был окружен рыхлой жировой клетчаткой и мог быть легко отведен от поверхности пери-

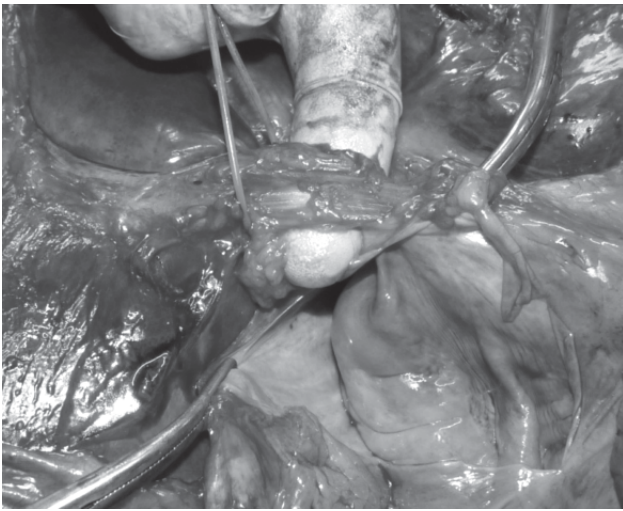


Рис. 2. Интраперикардиальная НПВ полностью отделена от перикарда

кардиально-диафрагмального перехода на расстоянии 7–10 мм.

У пяти пациентов обнаружена абдоминальная ветка правого диафрагмального нерва, которая проходила через диафрагму в непосредственной близости от правой стенки интраперикардиального сегмента нижней полой вены.

Выделение супрадиафрагмального отдела нижней полой вены и правого предсердия является одним из важнейших этапов хирургической стратегии удаления опухолевых тромбов, распространяющихся выше устьев главных печеночных вен.

В последние годы активно развивается техника удаления «высоких» тромбов без исполь-

зования искусственного кровообращения, которая включает подход к супрадиафрагмальной части полой вены и к правому предсердию через диафрагму со стороны брюшной полости [1, 2]. Все существующие хирургические подходы различаются не только протяженностью, формой или направлением разреза, но и необходимостью вскрытия полости перикарда. Большинство хирургов используют переднюю продольную диафрагмотомию и перикардиотомию с изоляцией НПВ в полости перикарда [3, 5–8]. Несмотря на отчетливые преимущества такого подхода (непосредственный доступ к правому предсердию и интраперикардиальному отделу нижней полой вены, минимальная вероятность повреждения диафрагмальных вен и правого диафрагмального нерва), существуют определенные проблемы, связанные с его использованием. Они объясняются анатомическими особенностями супрадиафрагмальной части нижней полой вены, которая после прохождения сухожильного центра диафрагмы отклоняется несколько кзади. В связи с этим доступ к интраперикардиальному отделу НПВ через переднюю продольную диафрагмотомию и перикардиотомию есть глубокий и недостаточно удобный. Более важной проблемой является то, что интраперикардиальная часть НПВ не полностью окружена парьетальным перикардом, а окутана им сбоку и спереди. Задняя часть полой вены, как правило, расположена внеперикардиально на данном уровне. При этом листки перикарда образуют подобие брыжейки, имеющей различную толщи-

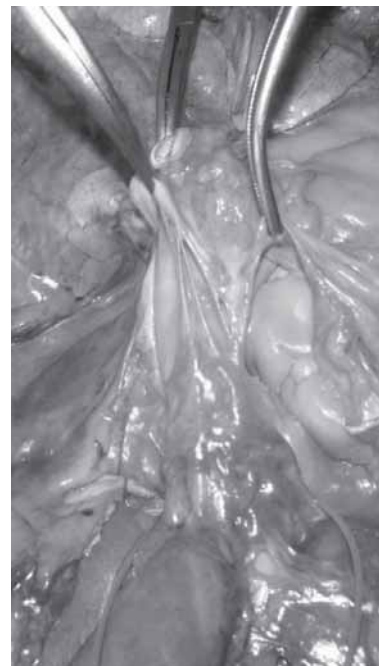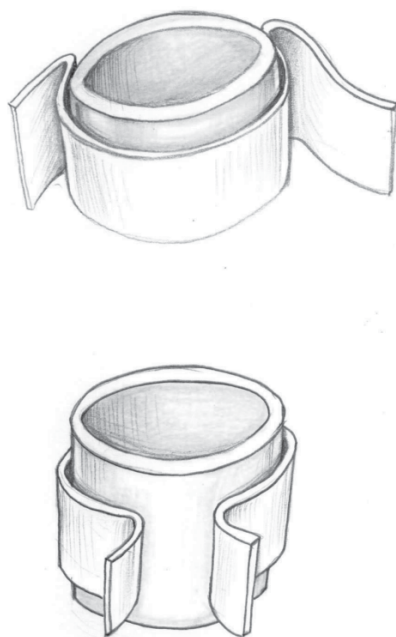


Рис. 3. Связь между парьетальным перикардом и интраперикардиальной НПВ

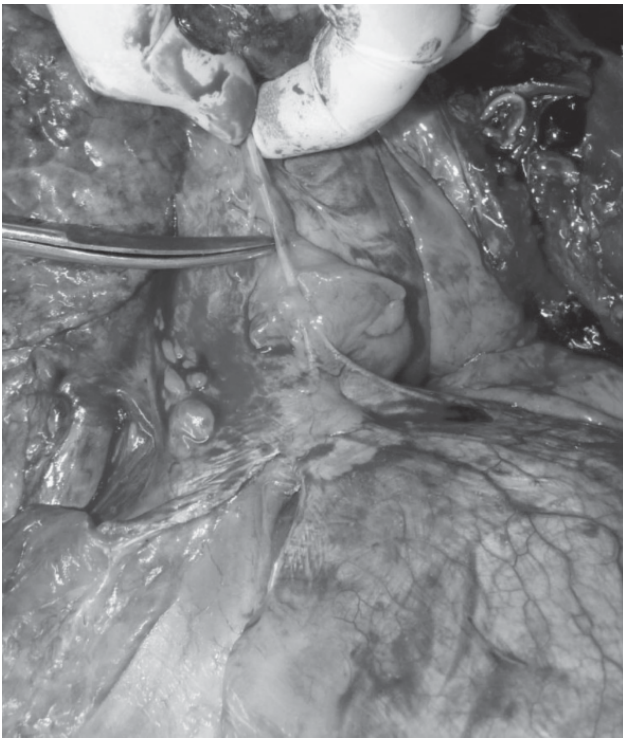

Рис. 4. Правый диафрагмальный нерв. Аутопсийное наблюдение. Вид сзади

ну у разных пациентов. Для проведения турникета вокруг интраперикардиальной части НПВ необходимо перфорировать оба листка перикарда. В нашем исследовании было продемонстрировано, что среднее расстояние между листками перикарда на этом уровне составляло 9,2 мм, а в некоторых случаях достигало 16,0 мм. В связи с этой анатомической особенностью данный маневр можно признать опасным из-за высокой вероятности повреждения задней стенки нижней полой вены и возникновения неконтролируемого кровотечения. Высокий риск травмы НПВ связан с тем, что инструмент проводится вслепую. Еще одним ограничением чресперикардиального доступа является невозможность пальцевого смещения опухолевого тромба ниже диафрагмы.

Кровотечение из задней стенки супрадиафрагмальной НПВ — крайне неприятное осложнение для хирурга. Оно может возникать как при использовании чресперикардиальных, так и внеперикардиальных подходов.

Чаще всего причина дефекта НПВ — это отрыв от нее диафрагмальной вены. Однако наше анатомическое исследование, а также работа Virincioglu et al. показали, что диафрагмальные вены крайне редко дренируются в супрадиафрагмальный сегмент нижней полой вены (около 6% случаев) [9]. В большинстве наблюдений эти вены проникают в наддиафрагмальную НПВ исключительно по ее передней полуокружности. Для про-

филактики данного осложнения мы рекомендуем мобилизовывать НПВ и проводить вокруг нее турникет не в непосредственной близости к диафрагме, а несколько выше, рядом с cavoatriальным соединением. Это позволяет избежать повреждения задних диафрагмальных вен.

Рассматривая проблему повреждения задней стенки супрадиафрагмальной НПВ во время проведения турникетов из различных доступов, нужно отметить, что при внеперикардиальном подходе имеется возможность циркулярной мобилизации и ротации НПВ, что дает возможность быстрого ушивания дефекта этого труднодоступного участка вены. В условиях чресперикардиальной диафрагмотомии купирование кровотечения из данной зоны крайне затруднительно.

Наши данные продемонстрировали, что поперечный и Т-образный доступы, а также циркулярная диафрагмотомия могут приводить к повреждению диафрагмальных вен, дренирующихся на уровне диафрагмы и субдиафрагмального сегмента НПВ. Однако мы не рассматриваем повреждение этой группы диафрагмальных вен, как серьезную хирургическую проблему, учитывая их небольшой диаметр и «удобную» переднюю локализацию у большинства пациентов.

Травмирование правого диафрагмального нерва может привести к серьезным проблемам — параличу правой половины диафрагмы и дыхательной недостаточности, что является крайне тяжелым потенциальным осложнением любого хирургического вмешательства в зоне супрагепатического сегмента нижней полой вены. Некоторые хирурги рекомендуют перед проведением диафрагмотомии тщательно осматривать поверхность диафрагмы для выявления ветвей диафрагмального нерва и видят в этом основу профилактики травмы *n. phrenicus dexter*. Мы относимся к данной рекомендации крайне скептически, так как в нашем исследовании визуально идентифицировать диафрагмальный нерв и его ветви было возможно только со стороны грудной клетки. При осмотре диафрагмальной поверхности со стороны брюшной полости ни в одном из наблюдений не удалось выявить ветвей этого нерва.

С нашей точки зрения, вероятность повреждения *n. phrenicus dexter* минимальна при использовании диафрагмотомических подходов со стороны брюшной полости. Учитывая, что самой проблемной зоной в плане возможного повреждения этого нерва является правая латеральная и заднелатеральная поверхность нижней полой

вены, мы рекомендуем рассекать диафрагму в этой области при проведении поперечной или циркулярной диафрагмотомии максимально ближе к полой вене. В остальных зонах разрез диафрагмы может отходить от поверхности вены на 3–5 мм. После проведения разреза диафрагмы следует очень осторожно выделить правую поверхность супрадиафрагмальной нижней полой вены из жировой клетчатки. Именно в этой зоне правый диафрагмальный нерв переходит с поверхности фиброзного перикарда на поверхность диафрагмы. Количество жировой клетчатки, которая окружает нерв, крайне индивидуально, но в большинстве случаев эта жировая ткань хорошо выражена, что позволяет смещать нерв в пределах 7–10 мм. Поэтому диссекцию

супрадиафрагмальной НПВ необходимо осуществлять крайне осторожно и максимально близко к правой стенке вены. Эта техника также позволит избежать вскрытия правой плевральной полости при проведении операции.

Выводы

Результаты нашего исследования продемонстрировали высокую эффективность и безопасность трансдиафрагмальных доступов к интраперикардиальной нижней полой вене без вскрытия перикарда. Основой профилактики повреждения правого диафрагмального нерва при внеперикардиальных доступах является проведение разреза и выполнение тщательной диссекции максимально ближе к правой стенке супрадиафрагмальной НПВ.

Список литературы

1. Ciancio G., Soloway M. Renal cell carcinoma with tumor thrombus extending above diaphragm: avoiding cardiopulmonary bypass // *Urology*. – 2005. – V. 66. – P. 266–270.
2. Переверзев А.С. Хирургия опухолей почки и верхних мочевых путей. – Lora Medpharm, Харьков, 1997. – 392 с.
3. Chen T.W., Tsai C.H., Chou S.J., Yu C.Y., Shih M.L., Yu J.C. et al. Intrapericardial isolation of the inferior vena cava through a transdiaphragmatic pericardial window for tumor resection without sternotomy or thoracotomy // *Eur. J. Surg. Oncol.* – 2007. – V. 33. – P. 239–242.
4. Mizuno Sh., Kato H., Azumi Y. et al. Total vascular hepatic exclusion for tumor resection: a new approach to the intrathoracic inferior vena cava through the abdominal cavity by cutting the diaphragm vertically without cutting the pericardium // *J. Hepatobiliary Pancreat. Sci.* – 2010. – V. 17. – P. 197–202.
5. Bassi P., Dal Moro F., Ciaccia M., Rea F. and Pagano F. Transdiaphragmatic-intrapericardial approach to supradiaphragmatic vena cava invasion secondary to renal cell carcinoma: a novel surgical approach // *Urology*. – 2005. – V. 66. – P. 1101–1105.
6. Facciuto M.E., Babu S., Marvin M., Choudhury M. and Sheiner P.A. Intrapericardial control of the inferior vena cava from the abdominal cavity // *J. H. P. Surg.* – 2004. – V. 11. – P. 286–289.
7. Belgrano E., Trombetta C., Liguorig G., Siracusano S., Savoca G. and Zingone B. Intrahepatic tumor thrombectomy through an abdominal diaphragmatic approach // *J. Urol.* – 1997. – V. 158. – P. 2233–2234.
8. Shchukin D., Lesovoy V., Garagatiy I., Khareba G., and Redouane Hsaine. Surgical Approaches to Supradiaphragmatic Segment of IVC and Right Atrium through Abdominal Cavity during Intravenous Tumor Thrombus Removal // *Advances in Urology Volume 2014 (2014), Article ID 924269, 9 pages.* – <http://dx.doi.org/10.1155/2014/924269>.
9. Birincioglu I., Topaloglu S., Turan N., Cekic A.B. Ak H. et al. Detailed dissection of hepato-caval junction and suprarenal inferior vena cava // *Hepato-Gastr.* – 2011. – V. 58(106). – P. 311–317.

Реферат

ХІРУРГІЧНА АНАТОМІЯ
СУПРАДІАФРАГМАЛЬНОГО СЕГМЕНТА
НИЖНЬОЇ ПОРОЖНИСТОЇ ВЕНИ СТОСОВНО
ПРОБЛЕМ ВЕНАКАВАТРОМБЕКТОМІЇ

В.Н. Лісовий, Д.В. Шукін,
В.М. Демченко, Т.І. Єрмоленко

Робота присвячена особливостям будови супрадіафрагмальної частини нижньої порожнистої

Summary

SURGICAL ANATOMY OF
SUPRADIAPHRAGMAL SEGMENT OF THE
INFERIOR VENA CAVA AND THE PROBLEMS
VENACAVATHROMBECTOMY

V.N. Lesovoy, D.V. Shchukin,
V.N. Demchenko, T.I. Ermolenko

The study is devoted structural features of the supradiaphragmal inferior vena cava in relation to the

вени стосовно проблем видалення пухлинних тромбів без штучного кровообігу.

Матеріалом дослідження служили 35 свіжих трупів. Оцінювалися топографія супрадіафрагмального сегмента НПВ, розміри і локалізація виявлених діафрагмальних вен, а також правого діафрагмального нерва і його розгалужень. Після розтину перикарда фіксувалася відстань між листками висцелярного перикарда, який охоплює інтраперикардальний відділ НПВ.

Вічка діафрагмальних вен на рівні супрадіафрагмального відділу НПВ виявлені тільки у 11,4% пацієнтів. Їх кількість варіювала від 1 до 2, а середній діаметр не перевищував 2,0 мм. У більшості випадків діафрагмальні вени проникали до НПВ на рівні діафрагми або нижче за неї. Вічка цих судин в основному локалізувалися по передньому півколу НПВ, мали середній діаметр 2,6 мм. Відстань між листками перикарда в області задньої стінки НПВ варіювала від 2 до 16 мм і складала в середньому 9,2 мм. Перикардальна «брижа» у 65,7% спостережень розташовувалася на 8 годинах умовного циферблата. Правий діафрагмальний нерв і його розгалуження візуалізувалися тільки з боку грудної клітки. Він проходив по задньолатеральній поверхні фіброзного перикарда і впроваджувався в діафрагму дещо правіше за отвір нижньої порожнистої вени (на 7–8 годинах умовного циферблата). У переважній більшості випадків нерв був оточений рихлою жировою клітковиною і міг бути легко відведений від поверхні перикардально-діафрагмального переходу на відстань 7–10 мм.

Результати дослідження продемонстрували здійснимість і безпеку трансдіафрагмальних доступів до інтраперикардальної нижньої порожнистої вени без розтину перикарда.

Ключові слова: інтраперикардальна нижня порожниста вена, пухлинний тромб, венакватромбектомія.

Адреса для листування

Д.В. Шукін

Моб. тел.: 067 585-92-06

E-mail: shukindv@gmail.com

problems of removing the tumor thrombus without cardiopulmonary bypass.

The material of this study included 35 fresh cadavers. The topography of supradiafragmal IVC, size and localization of diaphragmatic veins, as well as the right phrenic nerve and its branches were estimated. After opening the pericardium was fixed distance between the sheets of the visceral pericardium covering intrapericardial IVC.

The mouths of the phrenic veins at the level of supradiafragmal IVC were detected only in 11,4% of patients. Their number varied from 1 to 2 and an average diameter not exceeding 2,0 mm. In most cases, diaphragmatic vein penetrated into the IVC at the level or below the diaphragm. The mouths of these vessels mainly localized on the front semicircle of IVC, had an average diameter 2,6 mm. The distance between the sheets of the pericardium in the posterior wall of the IVC ranged from 2 to 16 mm and averaged 9,2 mm. Pericardial «mesentery» in 65,7% of cases was on the 8-hour conditional dial. The right phrenic nerve and its branches visualized only on the thorax side. He passed through the posterior-lateral surface of the fibrous pericardium and intruded in the diaphragm next to inferior vena cava (7–8 hours conditional dial). In most cases, the nerve was surrounded by a loose fatty tissue and can be easily withdrawn from the surface of the pericardial-phrenic transition to a distance of 7–10 mm.

The results of the study demonstrated the feasibility and safety of the transdiafragmal accesses to the intrapericardial inferior vena cava without opening the pericardium.

Key words: intrapericardial inferior vena cava, tumor thrombus, venecavathrombectomy.