УДК 616.62-006-003.2: 577.27:616.9

ИНФИЛЬТРАЦИЯ ОПУХОЛИ МОЧЕВОГО ПУЗЫРЯ ИММУННЫМИ КЛЕТКАМИ ПРИ СОПУТСТВУЮЩЕЙ ИНФЕКЦИИ МОЧЕВЫХ ПУТЕЙ

Р.Н. Молчанов[1], И.С. Шпонька[2]

Днепропетровская государственная медицинская академия
кафедра урологии, оперативной хирургии и топографической анатомии[1]
кафедра патологической анатомии и судебной медицины[2]

Одним из важных объектов исследования при изучении морфологии переходноклеточного рака мочевого пузыря являются иммунные клетки, инфильтрирующие опухоль. Согласно теории иммунного редактирования, на присутствие опухоли в первую очередь реагируют естественные киллеры (ЕК) и Т-киллеры (ЕТК), макрофаги и дендритные клетки, которые привлекаются в очаг за счет местного повреждения тканей опухолью и индукцией воспалительных сигналов [1,2]. Обломки опухолевых клеток поглощаются дендритными клетками, которые мигрируют в регионарные лимфатические узлы, где они запускают дифференцировку Th1 клеток, которые стимулируют развитие CD8+ Т-лимфоцитов. После этого CD4+ и CD8+ Т-клетки мигрируют в опухолевую ткань, и цитолитические Т-лимфоциты разрушают клетки опухоли, имеющие антигенные свойства [3]. Таким образом, инфильтрация опухоли лимфоцитами является отражением тумор-зависимого иммунного ответа [4]. В то же время, подобный эффект далеко не всегда является достаточным для подавления роста опухоли, что связывают с различными механизмами, позволяющими опухоли ускользать от влияния локального иммунитета. Предполагается, что сопутствующая мочевая инфекция может оказывать влияние на активность проявления местного иммунитета, в конечном счете, приводя к изменениям особенностей протекания опухолевого процесса.

Целью исследования явилось изучение влияния воспалительного процесса в мочевых путях на характер инфильтрации опухоли иммунными клетками.

МАТЕРИАЛЫ И МЕТОДЫ ИССЛЕДОВАНИЙ

Для определения состояния локального иммунитета и влияния воспалительного процесса на тканевые характеристики опухоли мы использовали материал, полученный у 52 пациентов с диагнозом рак мочевого пузыря с 2005 по 2009 год. Все пациенты были госпитализированы в урологическое отделение №2 областной больницы им.И.И. Мечникова г.Днепропетровска, где им было проведено оперативное лечение. Диагноз был установлен с использованием цитологического исследования мочи, ультразвукового исследования, цистоскопии. Для исключения метастатического поражения проводили компьютерную томографию. Для оценки состояния верхних мочевых путей и функции почек проводили внутривенную урографию или компьютерную томографию с внутривенным усилением. Наличие мочевой инфекции подтверждалось данными бактериологического и общего анализа мочи при сочетании бактериурии $>10^5$ бактерий/мл и лейкоцитурии.

С целью повышения достоверности расчетов для окончательного анализа отобраны материалы 44 пациентов с поверхностным переходноклеточным (Та-Т1) раком мочевого пузыря умеренного и высокого уровня дифференцировки. Они были разделены на 2 группы по 22 человека в соответствии с отсутствием (I группа) или наличием (II группа) сопутствующей инфекции мочевых путей. Из анализа исключены пациенты с опухолями низкого уровня дифференцировки, в связи с малой репрезентативностью данных групп пациентов.

Контрольная группа представлена 8 пациентами в возрасте 58-72 года (средний возраст 65,8 года) с доброкачественной гиперплазией предстательной железы, у которых биоптаты получены во время трансуретральной резекции предстательной железы из области шейки мочевого пузыря.

У пациентов с опухолью мочевого пузыря биоптаты для исследования получали при трансуретральной (39) или открытой (5) резекции мочевого пузыря на границе опухоли и интактной ткани стенки мочевого пузыря на глубину мышечного слоя.

Для проведения морфологического исследования использовали парафиновые блоки операционного и биопсийного материала. После проведения тщательного рутинного патогистологического исследования, срезы толщиной 4-6 мкм наносили на адгезивные предметные стекла SuperFrost Plus, затем депарафинизировали согласно принятым стандартам. После депарафинизации для восстановления антигенных свойств ткани проводили тепловую индукцию эпитопного (антигенного) восстановления (HIER – heat induction of epitope retrieval) путем нагревания в цитратном буфере с pH=6,0 в автоклаве (8 минут при температуре +121^{0}C).

С целью установления экспрессии маркеров мы использовали спектр антител, который включал маркеры CD3 (клон SP7, LabVision), CD4 (клон 4B12, LabVision), CD8 (клон SP16, LabVision), CD20 (клон L26, LabVision), CD68 (клон KP1, LabVision).

Инкубацию срезов с первичными антителами проводили во влажных камерах при температуре 23-25^{0}C в течение 30 минут. Титр антител подбирался индивидуально для каждого маркера. Следующий этап иммунногистохимического (ИГХ) исследования проводили с использованием систем визуализации UltraVision Quanto и UltraVision LP (LabVision), идентификация реакций проводилась с помощью хромогена DAB под контролем микроскопа на протяжении от 20 секунд до 3 минут.

Для дифференцирования структур тканей срезы дополнительно окрашивали гематоксилином Майера.

Количественные и качественные показатели экспрессии маркеров изучали как минимум в 10 случайно выбранных полях зрения микроскопа гистологических срезов при увеличении ×400. Оценка экспрессии каждого маркера проводилась индивидуально в соответствии с рекомендациями других исследователей.

Оценку нормальности распределений полученных данных производили с использованием критериев Колмогорова-Смирнова / Лиллифора, Шапиро-Уилкса. В дальнейшем для статистической оценки использовали стандартный описательный, дисперсионный (двусторонний критерий Стьюдента), непараметрические для оценки различия групп (U-критерий Манна-Уитни, критерий Фридмана), корреляционный (метод ранговой корреляции Спирмена) анализы. Выраженность корреляционной зависимости оценивали по следующим критериям: $r < 0,3$ – связь слабая; $0,3 < r < 0,5$ – связь умеренная; $0,5 < r < 07$ – связь средней силы, $0,7 < r < 0,9$ – связь сильная, $0,9 < r < 1,0$ – связь очень сильная. Достоверность статистической значимости различий, уровней значимости и достоверность корреляционных коэффициентов принимались при $p < 0,05$. Обработка данных осуществлялась с использованием статистического пакета Statistica 6.0.

РЕЗУЛЬТАТЫ И ИХ ОБСУЖДЕНИЕ

При оценке клинико-патологических критериев в I и II группах мы не выявили достоверных различий в сравниваемых группах по таким параметрам как возраст, пол, уровень дифференцировки опухоли, стадия или частота рецидива (Табл.1). Отмечено, что наличие воспаления в ряде случаев ассоциировалось с плоскоклеточной метаплазией ($P < 0,05$).

По данным бактериологического анализа мочи во II группе пациентов сопутствующая инфекция мочевых путей была вызвана следующими штаммами: Pseudomonas aeruginosa – 8 (36,7%), Escherichia coli – 6 (27,2%), Enterobacter cloacae – 5 (22,7%), Enterobacter aerogenes – 2 (9%), Klebsiella pneumoniae – 2 (9%), Proteus mirabilis – 1 (4,5%), Stapfylococcus epidermidis – 1 (4,5%), Candida albicans – 1(4,5%). У 4-х из 22 пациентов инфекция была вызвана двумя штаммами возбудителей.

Образцы опухоли и подлежащей ткани, полученные у пациентов с сопутствующим воспалением, идентифицировались достаточно четко по наличию инфильтрации ткани полиморфноядерными лейкоцитами.

Проведено сравнение содержания в срезах ткани опухоли CD3+, CD4+, CD8+, CD20+, CD68+ иммунокомпетентных клеток в группах I и II. Характер изменений также сравнивали с показателями, полученными в контрольной группе. Полученные результаты отражены в таблице 2.

Таблица 1

Характеристика обследованных пациентов

Показатель	Количество пациентов		P
	I группа (N=22)	II группа (N=22)	
Возраст пациентов	61,7±10,7	64,2±9,4	>0,05
Уровень дифференцировки • высокая • умеренная	5 17	4 18	>0,05
Наличие рецидивов • Первичная опухоль • Рецидивная опухоль	21 1	19 3	>0,05
Пол пациентов • Мужчины • Женщины	21 1	19 3	>0,05
Гистологический тип опухоли • Переходноклеточный рак(ПКР) • ПКР+плоскоклеточная метаплазия	22 0	19 3	<0,05

Выявлено наличие от незначительной до выраженной инфильтрации опухоли и стромы CD3+, CD4+, CD8+ Т-лимфоцитами (Рис.1). Большая часть инфильтрирующих лимфоцитов локализовалась в строме, окружая островки опухолевых клеток. Так, в I группе 96,0±4,9% CD3+, 98,6±0,9% CD4+ и 82,6±12,6% CD8+ лимфоцитов обнаруживались в строме.

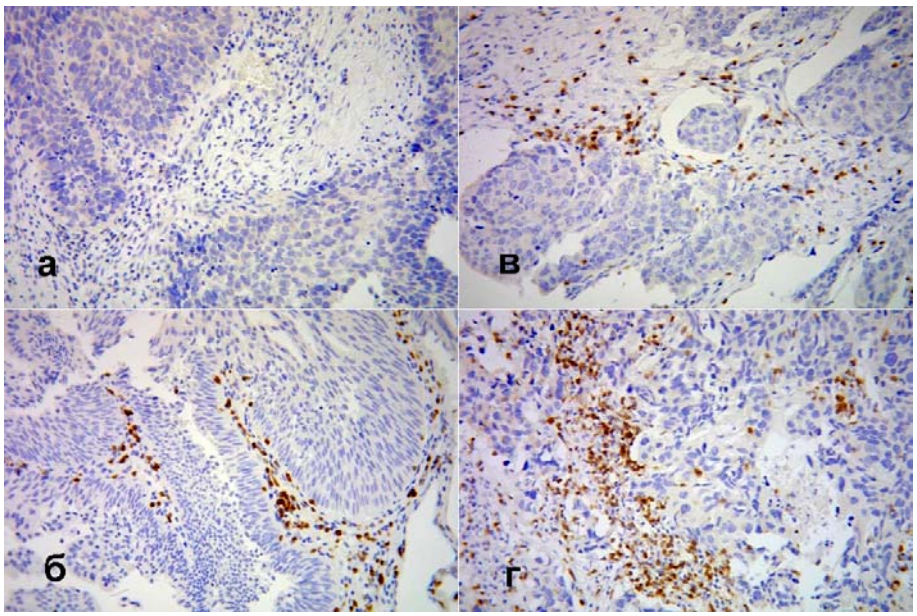

Рис.1. Плоскоклеточный рак мочевого пузыря. Степени выраженности инфильтрации опухоли CD3+ Т-лимфоцитами. ИГХ метод, дополнительное окрашивание гематоксилином Майера (х400)

Таблица 2

Показатели инфильтрации опухоли иммунными клетками у пациентов с раком мочевого пузыря (M±m)

Показатель	I группа (без воспаления) (n=22)		II группа (с воспалением) (n=22)	
	клеток в п/3	Стромальная локализация %	клеток в п/3	Стромальная локализация %
CD3+	166,4±57,9*	96,0±4,9	139,1±97,9*	97,0±2,1
CD4+	95,7±57,7*	98,6±0,9	66,7±53,5*	98,3±0,8
CD8+	62,9±43,5*	82,6±12,6	67,0±60,1*	84,4±13,1
CD20+	32,3±24,4*†	100	47,8±23,0*†	100
CD68+	49,4±20,8*	78,7±9,29	42,9±23,8*	81,9±6,2

Примечания: * p<0,05 – достоверное отличие от показателей контрольной группы; † p<0,05 – достоверное отличие показателей в I и II группах

Во II группе пациентов 97,0±2,1% CD3+, 98,3±0,8% CD4+ и 84,4±13,1% CD8+ лимфоцитов обнаруживались в строме. Сравнение данных показателей не выявило достоверного различия в исследованных группах пациентов (P>0,05).

В биоптатах пациентов с раком мочевого пузыря количество позитивно окрашенных клеток в поле зрения составило 166,4 ± 57,9 и 139,1±97,9 для CD3+, 95,7±57,7 и 66,7±53,5 – CD4+, 62,9±43,5 и 67,0±60,1 – CD8+ в I и II группах соответственно. Показатели в группах исследования достоверно не отличались (P>0,05).

Полученные нами данные о преобладании CD8(+) иммуноцитов среди клеток, инфильтрирующих эпителиальный компонент опухоли (Рис. 2), подтверждаются данными, опубликованными другими авторами. Так, в работе Cresswell J. et al. (2001) показано, что большинство Т-лимфоцитов инфильтрирует стромальную часть опухоли. Среди них 71% в эпителии, а 52% в окружающей строме – были представлены CD8(+) клетками [5].

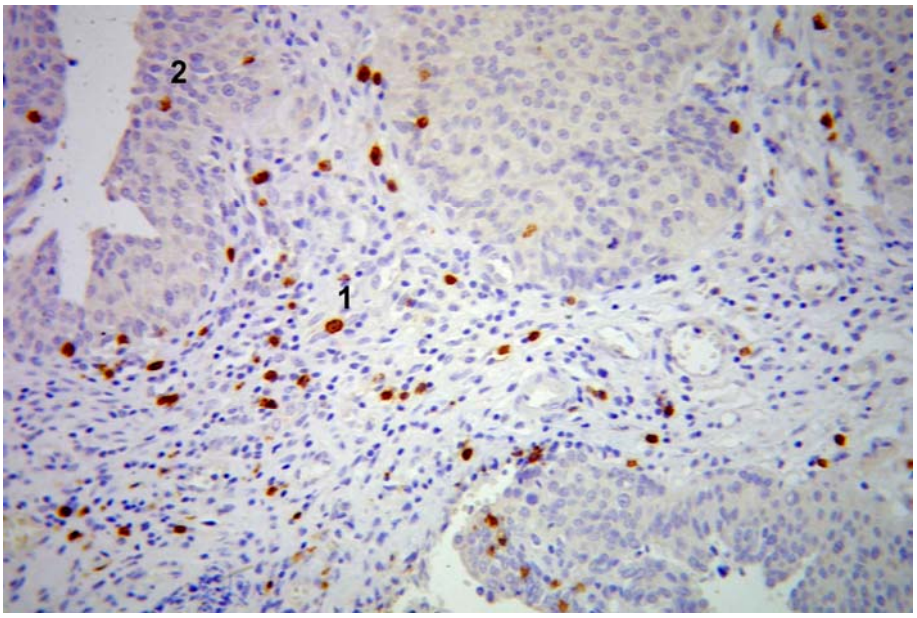

Рис.2. Рак мочевого пузыря. CD8+ Т-лимфоциты в стромальной (1) и эпителиальной части опухоли. ИГХ метод, дополнительное окрашивание гематоксилином Майера (х400)

Факт превалирования CD4+ лимфоцитов среди инфильтрирующих строму а CD8+ – эпителиальную часть опухоли подтверждают данные, полученные Ioachim-Velogianni E. et al. (1994) [6].

По данным Reyes E. et al. (1997), инфильтрация опухоли мочевого пузыря Т-лимфоцитами, активированными in vivo, является проявлением иммунного ответа против опухолевых клеток [7]. В то же время, преимущественное их расположение в строме опухоли, возможно, предполагает недостаточность иммунной функции [5].

Исследование CD20+ В-лимфоцитов показало наличие инфильтрации исключительно стромы во всех биоптатах, в то время как среди опухолевых клеток данный тип клеток не был выявлен.

При количественном учете CD20+ в I группе численность составила 32,3±24,4, что достоверно меньшее их содержания в биоптатах пациентов II группы 47,8±23,0 (P<0,05). Кроме того, в группе пациентов с раком мочевого пузыря на фоне мочевой инфекции мы наблюдали более частое (2:8) формирование лимфоидных фолликулов в стромальной части биоптата, состоящих преимущественно из CD20+ клеток. При количественном учете CD20+ клетки подсчитывались только за пределами лимфоидных фолликулов (Рис.3).

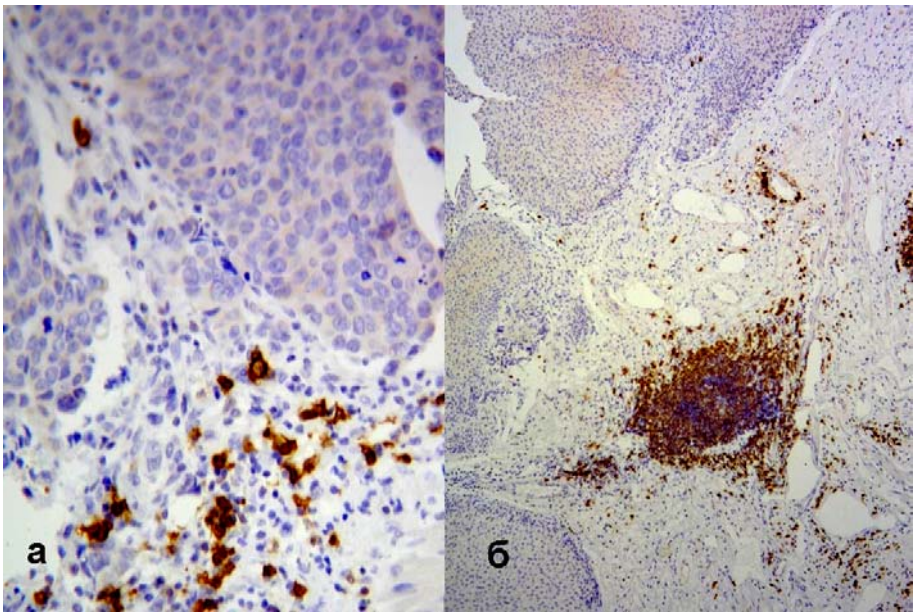

Рис.3. Рак мочевого пузыря. CD20+ В-лимфоциты в строме опухоли (а) (х400), формирование лимфоидных фолликулов (б) (х100). ИГХ метод, дополнительное окрашивание гематоксилином Майера

Присутствие CD20+ лимфоцитов исключительно в стромальном компоненте рака мочевого пузыря отмечено в исследованиях ряда авторов [8,9]. Увеличение количества В-лимфоцитов в ткани мочевого пузыря отмечено при наличии интерстициального цистита [10]. Этим можно объяснить наличие различий в инфильтрации В-лимфоцитами интерстициальной ткани у исследованных пациентов с раком мочевого пузыря при наличии сопутствующего воспаления.

Мы наблюдали умеренно выраженную инфильтрацию опухоли и стромы CD68+ макрофагами. Преимущественная локализация макрофагов отмечена в строме опухоли, в то время как инфильтрация эпителиальной ее части наблюдалась реже (Рис.4). Среди исследованных клеток, CD68+ макрофаги были наиболее часто встречающимися в эпителиальном компоненте опухоли. В строме их содержание составило 78,7±9,29% и 81,9±6,2 соответственно в I и II группах пациентов.

Подсчет содержания CD68+ в инфильтратах показал отсутствие достоверного различия между исследованными группами (49,4±20,8 и 42,9±23,8 соответственно в I и II группах).

Таким образом, мы не выявили достоверного различия в инфильтрации иммунными клетками стромального и эпителиального компонентов опухоли у пациентов с раком мочевого пузыря I и II групп (P>0,05).

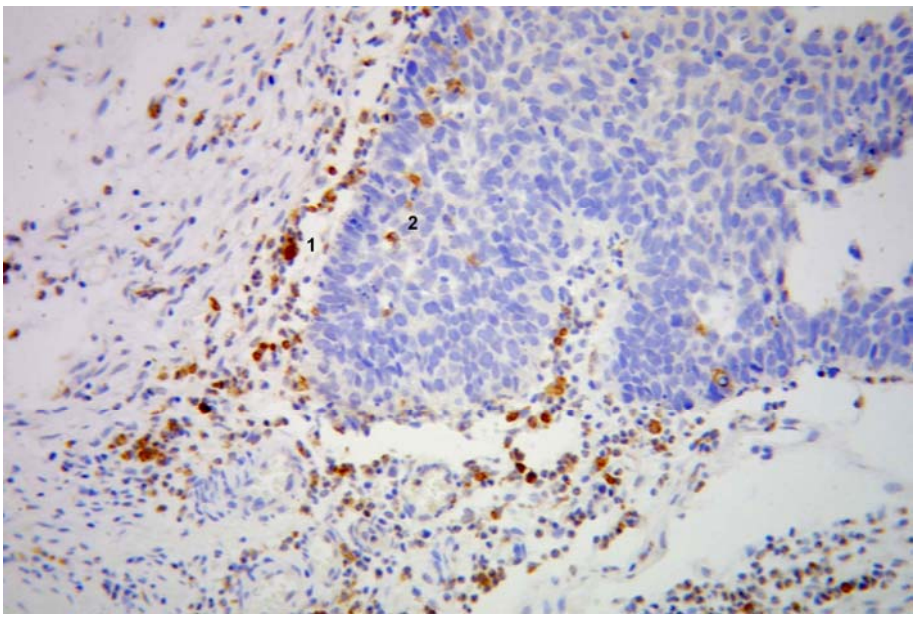

Рис.4. Рак мочевого пузыря. CD68+ клетки в строме опухоли (1), в эпителии (2). ИГХ метод, дополнительное окрашивание гематоксилином Майера (х400)

В то же время, содержание каждого вида клеток в эпителиальном и стромальном компонентах опухоли в пределах каждой группы достоверно отличалось (Рис.5). CD3+, CD4+, CD20+ клетки выявлялись главным образом в строме, в то время как в эпителии преобладали CD8+ и CD68+ иммуноциты.

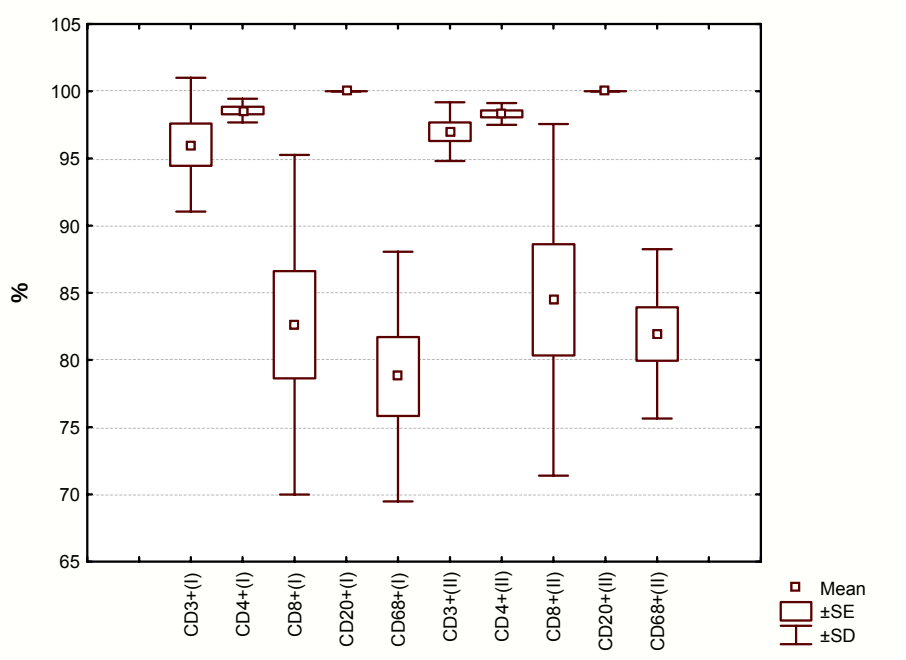

Рис.5. Содержание иммунных клеток в стромальной части опухоли (%)

Прим. Mean –медиана (M), SE – стандартная ошибка, SD – стандартное отклонение (m)

Содержание позитивно окрашенных клеток CD3+, CD4+, CD8+, CD20+, CD68+ достоверно отличалось в сторону увеличения у пациентов с опухолью мочевого пузыря по сравнению с показателями в контрольной группе, в которой мы выявили единичные CD3+ лимфоциты и CD68+ макрофаги в уротелии и собственной пластинке. По данным Cresswell J. et al.

(2001) в нормальном уротелии встречаются случайные Т-лимфоциты CD3(+), предположительно выполняющие функцию надзора [5].

Для оценки связи показателей инфильтрации опухоли иммуноцитами с возрастом, клинико-патологическими характеристиками, а также их взаимную связь мы провели корреляционный анализ полученных показателей.

Учитывая отсутствие нормального характера распределения для большинства показателей, мы использовали коэффициент ранговой корреляции Спирмена (R). Оценку силы (тесноты) связи оценивали раздельно в I и II группах. Показатели, связи которых оказались статистически значимыми, представлены в таблице 3.

Согласно полученным данным, в группе I мы наблюдали прямую умеренную связь содержания в инфильтратах CD3+ и CD68+ (R=0,434586, p=0,043267), которая возрастала до средней силы в группе II (R=0,619277, p=0,002117).

Таблица 3

Корреляции показателей инфильтрации опухоли иммунными клетками у пациентов с раком мочевого пузыря

Показатели	Группа I (N=22)		Группа II (N=22)	
	Spearman (R)	p	Spearman (R)	p
CD 3+ & CD20+	0,697795	0,000306	0,519220	0,013276
CD 3+ & CD68+	0,434586	0,043267	0,619277	0,002117
CD4+ & CD8+	--*	--	0,473967	0,025854
CD4+ & CD20+	0,592866	0,003639	--	--
CD4+ & CD68+	--	--	0,467459	0,028261
CD8+ & CD20+	--	--	0,430147	0,045697
CD8+ & CD68+	0,712587	0,000198	0,591346	0,003749
CD20+ & CD68+	--	--	0,542986	0,009019

Примечание. *-- В таблице опущены статистически недостоверные данные

Выявлена связь средней силы между содержанием CD3+ и CD20+ в группах I и II (R=0,697795, p=0,000306 и R=0,519220, p=0,013276 соответственно).

Связь CD4+ и CD20+ средней силы выявлена в группе I (R=0,592866, p=0,003639), в то время как в группе II мы не выявили достоверных связей данных показателей.

Наиболее сильную связь наблюдали между показателями CD8+ и CD68+ (R=0, 0,712587, p=0,000198). В группе II данная связь была средней силы (R=0,591346, p=0,003749).

При исследовании корреляции CD4+ с CD8+ и CD68+, а также CD8+ и CD68+ выявлена связь умеренной и средней силы в группе II, в то время как в группе I данная связь не установлена.

Мы не выявили достоверной связи инфильтрации иммуноцитами с уровнем дифференцировки и возрастом пациентов, что соответствует данным, полученным другими исследователями. По данным литературы показатели Т-лимфоцитарной и В-лимфоцитарной инфильтрации переходноклеточного рака мочевого пузыря не коррелируют с параметрами опухоли а также возрастом и полом пациентов [6,11].

В отличие Т- и В-лимфоцитов, максимальное количество связей выявлено у инфильтрирующих опухоль макрофагов, изменения которых коррелировали с изменениями остальных исследованных нами иммуноцитов. Это свидетельствует о важной роли макрофагов в регуляции опухолевого процесса.

Проблема участия макрофагов в опухолевом процессе и влияние на его течение особенно активно освещается в литературе последние 3-5 лет. Уникальным фактором является бивалентная сущность макрофагов, которые могут, как препятствовать, так и способствовать развитию опухоли.

Известно, что моноциты крови являются не полностью дифференцированными клетками

и могут изменяться под действием различных факторов. Макрофагальный колониестимулирующий фактор (M-CSF) является важным в регуляции выживания, пролиферации и дифференцировки моноцитов. Инфильтрирующие опухоль макрофаги (тумор ассоциированные макрофаги) происходят из моноцитов под влиянием активных молекул, синтезируемых клетками опухоли и стромы [12].

Макрофаги являются важным компонентом хронического воспаления. Выделяют 2 вида макрофагов M1, которые активируются бактериальными продуктами и ИФН-гамма, и подавляют микроорганизмы и рост опухолевых клеток. Макрофаги M2 участвуют в регуляции воспаления, стимулируют пролиферацию, ангиогенез, процесс заживления и поглощают обломки погибших клеток. По существующим данным, макрофаги, инфильтрирующие опухоль, являются предшественниками M2 типа, которые способствуют развитию опухоли [13].

По данным Hanada T. et al (2000) более интенсивная инфильтрация CD68+ макрофагами наблюдается при мышечно-инвазивном раке мочевого пузыря по сравнению с поверхностным. Кроме того, выявлена связь высокого уровня инфильтрации макрофагами с более часто выполняемыми цистэктомиями, метастатическим процессом, меньшей продолжительностью жизни [14,15].

В работе Ioachim-Velogianni E. et al. (1994) установлена корреляция между макрофагальной инфильтрацией и другими популяциями иммунных клеток, инфильтрирующих опухоли мочевого пузыря, что соответствует полученным нами данным [6].

ВЫВОДЫ

1. Т-клетки являются преобладающими среди иммуноцитов, инфильтрирующих поверхностный рак мочевого пузыря. В стромальном компоненте опухоли преобладают CD4+, в то время как в эпителиальном – CD8+ Т-лимфоциты и CD68+ макрофаги.
2. Сопутствующая инфекция мочевых путей не имеет достоверно подтвержденного влияния на интенсивность и избирательность инфильтрации ткани опухоли CD3+, CD4+, CD8+, CD68+ иммуноцитами.
3. Достоверное увеличение у пациентов с сопутствующей инфекцией мочевых путей инфильтрации стромального компонента опухоли CD20+ В-лимфоцитами с появлением характерных лимфатических фолликулов является, по-видимому, элементом проявления хронического интерстициального воспаления.

Список литературы

1. Berczi I. Natural immunity and neuroimmune host defense / Berczi I, Bertok L., Chow D. – Ann N Y Acad Sci. 2000. – 917p.
2. Soloski M. Recognition of tumor cells by the innate immune system / Soloski M. – Curr Opin Immunol. 2001. – 162p.
3. Sherman L. Strategies for tumor elimination by cytotoxic T lymphocytes / Sherman L., Theobald M., Morgan D., et al. – Crit Rev Immunol. 1998. – 47-54p.
4. Odunsi K. Tumor infiltrating lymphocytes: indicators of tumor-related immune responses / Odunsi K., Old L. – Cancer Immun. 2007. – 3p
5. Cresswell J. Distribution of lymphocytes of the alpha(E)beta(7) phenotype and E-cadherin in normal human urothelium and bladder carcinomas / Cresswell J., Robertson H., Neal D., Griffiths T., Kirby J. – Clin Exp Immunol. 2001. – 397-402p.
6. Ioachim-Velogianni E. HLA-DR antigen expression and lymphocyte subsets in transitional cell carcinoma of the urinary bladder. An immunohistological study on frozen sections / Ioachim-Velogianni E., Stavropoulos N., Kitsiou E., Stefanaki S., Agnantis N. – J Pathol. 1994. 183p.
7. Reyes E. lymphocytes infiltrating the bladder wall of patients with carcinoma of urinary bladder are in vivo activated / Reyes E., Carballido J., Prieto A., Molto L., Manzano L., Alvarez-Mon M. – Eur Urol. 1997. 472p.
8. Tsujihashi H. Immunocompetence of tissue infiltrating lymphocytes in bladder tumors / Tsujihashi H., Matsuda H., Uejima S., Akiyama T., Kurita T. – J Urol. 1988. 890p.
9. Boccafoschi C. Immunophenotypic characterization of the bladder mucosa infiltrating lymphocytes after intravesical BCG treatment for superficial bladder carcinoma / Boccafoschi C., Montefiore F., Pavesi M., et al. – Eur Urol. 1992. 304p.

10. Al-Hadithi H. Leukocyte populations in interstitial cystitis and idiopathic reduced bladder storage / Al-Hadithi H., Tincello D., Vince G., Richmond D. – Urology. 2002. 851p.

11. Stavropoulos N. Lymphocyte subsets in superficial bladder cancer: correlation with biological activity of the tumours / Stavropoulos N., Ioachim E., Hastazeris K., Goussia A., Agnantis N. – Anticancer Res. 1998. 2037p.

12. Pixley F. CSF-1 regulation of the wandering macrophage: complexity in action / Pixley F., Stanley E. – Trends Cell Biol. 2004. 628p.

13. Mantovani A. Tumor-associated macrophages in cancer-related inflammation / Mantovani A. – Immunotherapy. 2011. 21p.

14. Hanada T. Prognostic value of tumor-associated macrophage count in human bladder cancer / Hanada T., Nakagawa M., Emoto A., Nomura T., Nasu N., Nomura Y. – Int J Urol. 2000. 263p.

15. Takayama H. Increased infiltration of tumor associated macrophages is associated with poor prognosis of bladder carcinoma in situ after intravesical bacillus Calmette-Guerin instillation / Takayama H., Nishimura K., Tsujimura A., et al. – J Urol. 2009. 900p.

Реферат

ІНФІЛЬТРАЦІЯ ПУХЛИНИ СЕЧОВОГО МІХУРА ІМУННИМИ КЛІТИНАМИ ПРИ СУПУТНІЙ ІНФЕКЦІЇ СЕЧОВИХ ШЛЯХІВ

Р.М. Молчанов, І.С. Шпонька

Припускається, що супутня сечова інфекція може мати вплив на активність проявлення місцевого імунітету, призводячи до змін особливостей перебігу раку сечового міхура. Метою дослідження є вивчення впливу запального процесу в сечових шляхах на характер інфільтрації пухлини імунними клітинами. Виконано імуногістохімічне дослідження експресії маркерів CD3+, CD4+, CD8+, CD20+, CD68+ в біоптатах, отриманих у 44 пацієнтів з раком сечового міхура, які були розділені на групи згідно з відсутністю чи наявністю супутньої інфекції сечових шляхів. Встановлено, що Т-клітини є переважаючими серед імуноцитів, інфільтруючих поверхневий рак сечового міхура. В стромальному компоненті пухлини переважають CD4+, у той час як в епітеліальному – CD8+ Т-лімфоцити й CD68+ макрофаги. Супутня інфекція сечових шляхів не має достовірно підтвердженого впливу на інтенсивність та вибірковість інфільтрації тканини пухлини CD3+, CD4+, CD8+, CD68+ імуноцитами. Достовірне збільшення у пацієнтів з супутньою інфекцією сечових шляхів інфільтрації стромального компоненту пухлини CD20+ В-лімфоцитами з появою характерних лімфатичних фолікул є, як видно, елементом прояву хронічного інтерстиційного запалення.

Ключові слова: рак сечового міхура, запалення, інфільтруючи пухлину імуноцити.

Summary

INFILTRATIONS OF THE BLADDER TUMOR WITH IMMUNE CELLS AT THE ACCOMPANYING INFECTION OF URINARY WAYS

R.N. Molchanov, I.S. Shpon'ka

It is supposed that the accompanying urinary infection can influence the local immunity activity, leading to changes of features of bladder cancer course. A research objective was studying of the urinary tract infection influence on an infiltration of a tumor with immune cells. Immunohistochemical research of an expression of markers CD3 +, CD4 +, CD8 +, CD20 +, CD68 + in biopsy material, received from 44 patients with a bladder cancer was made. The patients were divided on two groups in conformity with absence or presence of urinary tract infection**.** It is established that T-cells are prevailing among immunocytes, infiltrating a superficial bladder cancer. In stromal compartment prevail CD4 +, while in epithelial – CD8 + T-lymphocytes and CD68 + macrophages. The accompanying urinary tract infection had no statistically significant influence on intensity and selectivity of infiltration of a tissue of tumor with CD3 +, CD4 +, CD8 +, CD68 + immunocytes. The significant augmentation of infiltration of the stromal compartment of tumor with CD20 + B-lymphocytes with formation of lymphatic follicles in patients with urinary tract infection, can be an element of a chronic interstitial inflammation.

Key words*:* bladder cancer, inflammation, tumor infiltrating immunocytes.