УДК 616.61/.62-002-036.1-008.22-073.916.3-053.8

КЛИНИЧЕСКОЕ ЗНАЧЕНИЕ НЕПРЯМОЙ РАДИОНУКЛИДНОЙ ЦИСТОГРАФИИ ПРИ ХРОНИЧЕСКОМ ПИЕЛОНЕФРИТЕ У ВЗРОСЛЫХ ДЛЯ ДИАГНОСТИКИ ПУЗЫРНО-МОЧЕТОЧНИКОВОГО РЕФЛЮКСА

[1]Поспелов С.В., [2]Кундин В.Ю., [3]Клименко П.М., [3]Шимкус С.Э.
[1]Крымское республиканское учреждение «Клиническая больница им. Н.А. Семашко», Симферополь
[2]Киевская городская клиническая больница «Киевский городской центр сердца», Киев
[3]Крымский государственный медицинский университет им. С.И.Георгиевского, кафедра рентгенрадиологии, Симферополь

Пузырно-мочеточниковый рефлюкс (ПМР) до сих пор остается актуальной проблемой урологии и нефрологии из-за вызываемых им осложнений, и часто не принимается в расчет специалистами, которые пытаются справиться с упорно рецидивирующим пиелонефритом [12]. Первичный ПМР, традиционно считается проблемой детства, однако может быть выявлен и в зрелом возрасте [1,20,21]. Понятие о коррекции ПМР у детей претерпело революционные изменения, переходя от хирургического к терапевтическому пособию. В тоже время о методах оптимального терапевтического подхода к проблеме ПМР у взрослых до сих пор малоизвестно. К сожалению ПМР у взрослых, как показывает обзор литературы, достаточно не изучен (имеется только несколько ретроспективных исследований и данные в них противоречивы) [2,3]. На основании достаточно большого количества исследований, проведенных в нашей клинике не только у детей, но и у взрослых женщин, выяснилось, что ПМР у взрослых не менее значим.

Наиболее распространенными начальными признаками, которые позволяют заподозрить ПМР, являются инфекции мочевых путей, бессимптомная бактериурия, протеинурия, почечная недостаточность и артериальная гипертензия [4]. ПМР может проявляться различными, на первый взгляд, неспецифичными клиническими проявлениями снижающими качество жизни: болями в пояснице, дизурией, отеками век и лица, мочекаменной болезнью. По данным J.Kцhler et al. (1997 г.), обследовавших 115 взрослых пациентов, ПМР был выявлен в 87% случаев. При этом гипертензия имела место у 37%, мочекаменная болезнь у 18% и боли в спине у 42% [4]. Нефропатия может протекать без особых клинических проявлений и видимой реноваскулярной или ренопаренхиматозной составляющей у 19% пациентов с диагностированной гипертонической болезнью [5]. В отдельных случаях ПМР может протекать бессимптомно [6].

Сегодня наиболее общепринятым и узаконенным методом диагностики ПМР является микционная рентген-цистография (МЦ). Ее более чувствительным аналогом, но не менее инвазивным, является радионуклидная прямая цистография (РПЦГ) [7]. Радионуклидная непрямая цистография (РНЦГ) не требует катетеризации мочевого пузыря, и применяется как продолжение стандартной динамической реносцинтиграфии (ДРСГ) [8]. РНЦГ по данным ряда авторов коррелирует с МЦ, а в ряде случаев более чувствительна [9]. Использование единым блоком ДРСГ и РНЦГ позволяет выявить не только ПМР, но и его последствия – изменения паренхимы и функции почек, их размеров, нарушения уродинамики верхних и нижних мочевых путей, почечной гемодинамики. НРЦГ может проводиться любому пациенту, так как не связана с избыточным облучением и физиологична.

Несмотря на многочисленные предложенные тактики лечения ПМР, удобных и неинвазивных методов диагностики в практическом здравоохранении недостаточно, что заставило нас по-новому подойти к этой проблеме. Применение в ежеднев-

ной практике простого и в значительной степени безвредного метода РНЦГ позволило выявить у ряда взрослых пациентов ПМР, объяснить причины их страданий и нетипичные клинические проявления этой патологии [4].

Распространенность ПМР при остром и обострении хронического пиелонефрита (ПН) составляет 25%-45%. Наиболее серьезным следствием ПМР является рефлюкс-нефропатия, формирующаяся у 41% больных [10].

ПМР представляет собой гидродинамический феномен с патологическим ретроградным забросом мочи из мочевого пузыря в мочеточник и чашечно-лоханочную систему (ЧЛС). Он возникает при врожденной или приобретенной несостоятельности клапанного механизма, так называемого уретеро-везикального соустья [11]. Рефлюкс при определенных условиях возможен даже у абсолютно здоровых людей. Предпосылками к их возникновению являются длительное нахождение в вынужденной позе (у определенной категории лиц с поведенческими и профессиональными особенностями, которые несвоевременно опорожняют мочевой пузырь), потребление большого количества жидкости при несвоевременном опорожнении мочевого пузыря, у женщин - беременность, особенно на поздних сроках. При должном контроле за своевременным естественным удалением мочи при первых позывах, и нормализации мочеиспусканий, значительно уменьшает вероятность рефлюксов. Но если пациенты невнимательны к себе и вспоминают о туалете, лишь тогда, когда утратили силы терпеть, они рискуют заболеть рефлюксной болезнью почек. Несвоевременное опорожнение мочевого пузыря способствует возникновению цистита, острого ПН и обострению хронического ПН. Причиной острого ПН у молодых женщин чаще всего является везикоуретеральный рефлюкс на фоне цистита [12,17-20].

Различают ПМР низкого давления, высокого давления и смешанный тип. ПМР низкого давления возникает во время заполнения мочевого пузыря, когда имеется постоянное свободное соединение содержимого мочевого пузыря с содержимым мочеточника (первичный или пассивный рефлюкс). ПМР высокого давления возникает во время мочеиспускания (активный рефлюкс), при сокращении детрузора. В таб.1 представлены первопричины формирования рефлюксов и их классификация.

Таблица 1

Классификация и причины возникновения ПМР (Берман Р.Е., 1993)

Тип рефлюкса	Причина рефлюкса
Первичный	Врожденная несостоятельность клапанного механизма мочеточниково-пузырного соустья
Первичный, связанный с другими аномалиями мочеточниково-пузырного соустья	Удвоение мочеточника Уретероцеле с удвоением Эктопия мочеточника Периуретральные дивертикулы
Вторичный, связанный с повышением давления в мочевом пузыре	Нейрогенный, психогенный мочевой пузырь Обструкция уретры
Вторичный, вследствие воспалительных изменений.	Выраженный цистит Инородные тела Камни в мочевом пузыре
Вторичный, ятрогенный.	Хирургические манипуляции в области мочеточниково-пузырного соустья

Международная рентгенологическая классификация, несмотря на её кажущееся обоснование патогенетических морфологических изменений, не всегда применима, и часто не имеет принципиального значения для практикующих врачей в выборе правильного лечения. Она выглядит следующим образам: I ст. - рефлюкс ограничен мочеточником и не достигает лоханки; II ст. - рефлюкс до лоханки

без расширения ЧЛС; III ст. - рефлюкс с расширением лоханки и чашечек (огрубление форниксов чашечек); IV ст. - средняя степень расширения мочеточника и ЧЛС; V ст. - отмечается извитость и выраженная дилатация мочеточника и ЧЛС.

Материал и методы. Обследовано 127 пациентов с хроническим ПН в возрасте от 18 до 67 лет (средний возраст 42,5 ± 3,5 года). Среди них было 119 женщин и 8 мужчин. У 87 пациентов был верифицирован хронический необструктивный ПН и у 40 - хронический обструктивный ПН. 78 больных были в стадии ремиссии и 49 больных обследованы в период рецидива заболевания.

Исследование проводилось после стандартной ДРСГ с 99мТс-ДТПА (диэтилентриаминопентаацетат), 99мТс-ЕС (этилендицистеином), 99мТс-МАГ3 (меркаптоацетилтриглицином). Лучше всего ПМР регистрировался при использовании последних двух радиофармпрепаратов (РФП) в связи с их быстрой элиминацией и очень низким содержанием в окружающих тканях (фоном) [13]. Процедура проведения РНЦГ соответствовала рекомендациям Европейской Ассоциации Педиатрического Комитета Специалистов Ядерной медицины, Руководству по непрямой цистографии [14,15,16]. В большинстве случаев решение о проведении РНЦГ принимал специалист по ядерной диагностике на основании изученных документов, опроса и осмотра пациентов.

Показаниями для проведения РНЦГ у взрослых с хроническим ПН являлись: обострение заболевания, жалобы на боли разной интенсивности при наполненном мочевом пузыре в боку и по ходу мочеточника; колебания креатинина крови; изменения в анализах мочи – протеинурия, лейкоцитурия; подозрение на ПМР, уменьшенные размеры и признаки ишемии почки по данным предыдущей ангиореносцинтиграфии; определенная категория лиц, несвоевременно опорожняющих мочевой пузырь в связи с поведенческими и профессиональными особенностями.

Исследование проводились после дополнительного приема жидкости до желания помочиться. Женщин обследовали сидя в специальном кресле с мочеприемником спиной к детектору. Лицам мужского пола исследование проводилось в положении стоя спиной к детектору, где они мочились в специальный градуированный мочеприемник для дальнейшего расчета объема остаточной мочи.

Сбор данных проводили с коллиматором высокой чувствительности на матрицу 64 х 64, с частотой 1 кадр в секунду. До команды мочиться 15-20 кадров и 40-60 кадров после окончания мочеиспускания. Собранные данные оценивали визуально покадрово, определяли наличие остаточной мочи. При выявлении остаточной мочи исследование проводилось повторно. При необходимости использовали скользящее сложение односекундных кадров от 2-х до 5-ти. После чего применяли специальный сглаживающий фильтр, устраняющий случайные «шумы» и далее продолжали покадровый просмотр обработанных изображений. Контрастирование изображений, применялось путем отсечки по максимуму (UT 10%-50%) с последующей визуальной оценкой кадров. Зона интереса выбиралась на асимметрично визуализировавшемся мочеточнике, а также ЧЛС (рис.1).

После построения кривых проводили их визуальную оценку, учитывали изменение амплитуды во времени. При этом отмечали количество пиков и спадов, их продолжительность, тенденция кривой и линии аппроксимации к подъему (рис.2). Чем больше (круче) угол линии аппроксимации, при отсутствии дистального нисходящего сегмента кривой рефлюкса, тем интенсивней ПМР.

Для приблизительного определения интенсивности ПМР визуально оценивали конечный сегмент кривой с изображения мочевого пузыря после точки окончания мочеиспускания. Чем круче был подъем этого сегмента кривой, тем большим был объем возвратившейся рефлюксированной мочи из верхних мочевых путей в мочевой пузырь (рис. 3,4 неинтенсивный ПМР), (рис.3а,4а – интенсивный ПМР). Это могло быть причиной повторного позыва на мочеиспускание.

Оценку результатов РНЦГ проводили в тесной связи с данными предыдущей ДРСГ. Обращали внимание на количество и расположение почек, их функциональные возможности. Особый акцент ставили на финальных кадрах экскреторной фазы. Внимание обращалось на депонирование меченной мочи в ЧЛС и (или) мочеточнике. При наличии конкрементов, стриктуры или компрессии мочеточника, что усложняло оценку ПМР из-за его неоднозначной трактовки. На качество результатов НРЦГ влияло: движение пациента во время исследования, недостаточное наполнение мочевого пузыря, почечная недостаточность, высокий уровень фона, нефроптоз, патологическая подвижность почки, тазовая дистопия, психологическая неготовность пациента.

Результаты и их обсуждение. Активный ПМР выявлен у 89 больных (70,1%). Он характеризовался кратковременными, различной частоты забросами мочи в мочеточник и ЧЛС. При этом регистрировался обратный сброс и кратковременное частичное депонированием мочи в собирательном комплексе почки в зависимости от степени его дилатации. У 11 больных (8,7%) выявлялся различный объем остаточной мочи от 5-10 до 300 мл. Для демонстрации возможностей НРЦГ приводим несколько клинических наблюдений.

Пациента К., 32 г, поступила на исследование с диагнозом хронический ПН, начало – клиника цистита, изменения в анализах мочи, повышение температуры, дизурия, повышение АД. Исследование – ДРСГ с 99mТс-МАГ3, активностью 50 МБк, после проведена НРЦГ. При ДРСГ обращало на себя внимание снижение перфузии (рис.5,6) и диффузная неравномерность включения РФП в паренхиме левой почки в паренхиматозной фазе исследования (рис.7), характерная для ПН. В экскреторной фазе отмечалась дилатация ЧЛС правой почки (рис.8), а на ренограмме была нарушена плавность нисходящего сегмента (рис.9). При проведении НРЦГ зарегистрирован двухсторонний активный ПМР (рис.10-12). Пациентка С., 47 л, поступила на обследование с диагнозом хронический рецидивирующий пиелонефрит. Проведена ДРСГ с ^{99m}Тс-технемагом с последующей НРЦГ. При НРЦГ выявлен двухсторонний активный ПМР (рис.13-15).

Пациентка С., 51 г, поступила на исследование с диагнозом хронический ПН, изменения в анализах мочи, повышение АД. Исследование – ДРСГ с ^{99m}Тс-технемагом, далее проведена непрямая радионуклидная цистография (НРЦГ).

При анализе ДРСГ отмечалось снижение перфузии в правой почке (рис.16,17) и диффузная неравномерность включения РФП в паренхиме левой почки в паренхиматозной фазе исследования (рис.18), характерная для пиелонефрита, а также дилатация ЧЛС правой почки (рис.19) и замедление эвакуации мочи (рис.20).Пассивный и смешанный ПМР выявлялся в единичных случаях. При проведении динамической реносцинтиграфии в экскреторной фазе исследования регистрировалась неравномерность уродинамики, чаще в нижних отделах мочеточников, что на экскреторном сегменте кривой ренограммы представлялось в виде подъемов и пиков различной амплитуды. При проведении НРЦГ пассивный ПМР проявлялся визуализацией мочеточников и ЧЛК на первых кадрах цистографии (при наполненном мочевом пузыре, см. фото 26, 28), Он был выявлен у 2 пациентов.

Пациентка Т., 26 л, поступила на исследование с диагнозом хр. пиелонефрит, отсутствие правой почки по данным УЗИ. С жалобами на периодические боли в правом боку, связанные с со степенью наполнения мочевого пузыря, повторные позывы на мочеиспускание, изменения в анализах мочи, подъем диастолического артериального давления до 90-95 мм. рт/ст. при артериальном 120-125 мм. рт/ст. На серии кадров ангиореносцинтиграфии отсутствовало изображение почки, функция правой почки не регистрировалась, (рис. 23-25). Исследование продолжено непрямой радионуклидной цистографией. На стартовых (до начала микции) кадрах НРЦГ визуализировались верхние мочевые пути нефункционирующей правой почки (рис. 26), которые наиболее контрастно и четко проявились во время микции (рис. 27) – пассивно-активный (смешанный) тип ПМР.

Выводы

1. ПМР в большинстве случаев является причиной острого и обострения хронического ПН.
2. РНЦГ неинвазивный, безопасный, физиологичный метод и должна выполняться с оценкой функции почек (ДРСГ) до проведения МЦ.
3. РНЦГ не создает дополнительной лучевой нагрузки и в несколько раз более безопасна, чем МЦ.
4. РНЦГ позволяет выявлять около 90% активных и пассивных ПМР.
5. РНЦГ позволяет визуализировать «немую почку».
6. РНЦГ позволяет выявить ПМР у взрослых пациентов для решения вопроса о малоинвазивном антирефлюксном оперативном лечении [22].
7. РНЦГ должна проводиться для мониторинга результатов консервативного и оперативного лечения ПМР.
8. РНЦГ позволяет выявить определенную категорию лиц с поведенческими и профессиональными особенностями, вынужденно или сознательно хронически несвоевременно опорожняющих мочевой пузырь и у которых регистрируется ПМР активного и смешанного типов. К ним относятся кассиры, преподаватели, работники бухгалтерий, работники конвейеров, реализаторы, продавцы и медицинские работники.

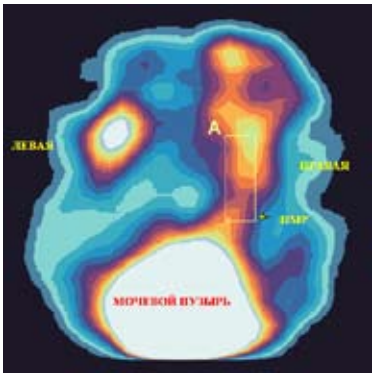

Рисунок 1
Сцинтифото ПМР при непрямой цистографии
А-зона интереса мочеточник и ЧЛС правой почки



Рисунок 2
А - кривая изменения объема меченой мочи в верхних мочевых путях правой почки во время микции.Линия интерполяции имеет тенденцию к подъему

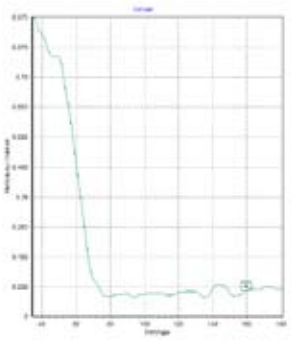

Рисунок 3
Кривая опорожнения мочевого пузыря (урофлоуграмма).
Дистальный сегмент имеет тенденцию к росту (остаточная моча) – неинтенсивный ПМР

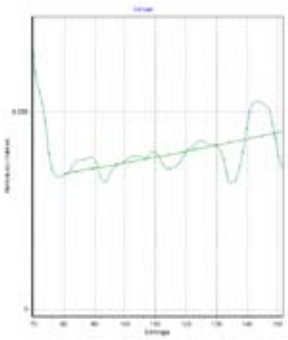

Рисунок 3а
Кривая опорожнения мочевого пузыря (урофлоуграмма).
Дистальный сегмент имеет тенденцию к росту (остаточная моча) – интенсивный ПМР

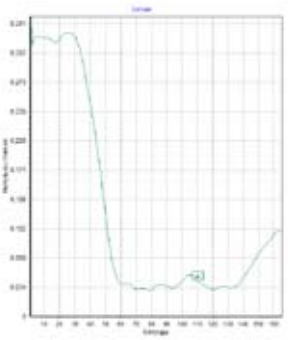

Рисунок 4
Конечный сегмент урофлоуграммы после точки окончания опорожнения мочевого пузыря. Регистрируется сброс рефлюксированной мочи из мочеточника и ЧЛС в мочевой пузырь – неинтенсивный ПМР



Рисунок 4а
Конечный сегмент урофлоуграммы после точки окончания опорожнения мочевого пузыря.
Регистрируется выраженный сброс рефлюксированной мочи из мочеточника и ЧЛС в мочевой пузырь – интенсивный ПМР

Рисунок 5
Перфузионная фаза реносцинтиграфии,
снижена перфузия левой почки



Рисунок 6
Ренангиоциркулограммы
А - левая почка, В – правая почка

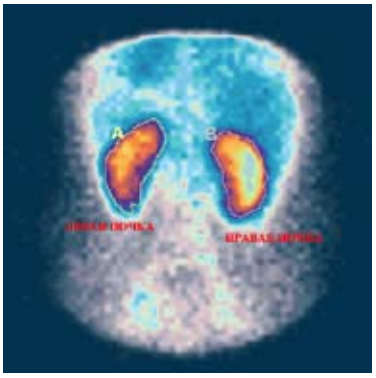

Рисунок 7
Паренхиматозная фаза исследования, Признаки пиелонефрита слева (диффузная неоднородность паренхимы)

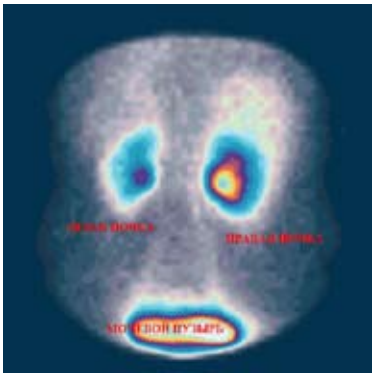

Рисунок 8
Экскреторная фаза исследования реносцинтиграфии. Дилатация лоханки правой почки



Рисунок 9
Ренограммы
А – левая почка
В – правая почка

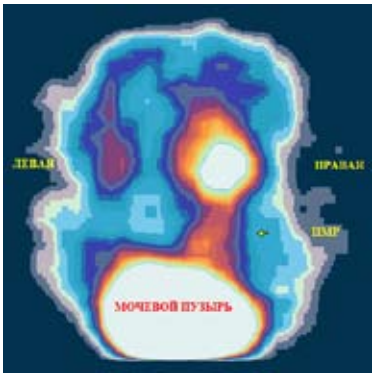

Рисунок 10
Правосторонний активный ПМР – непрямая радионуклидная цистография

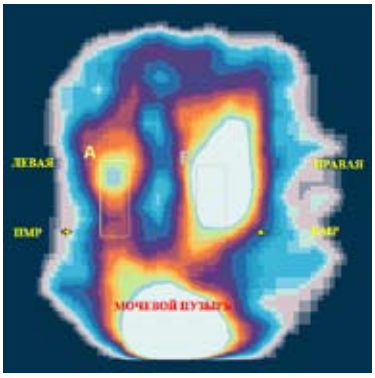

Рисунок 11
2-х сторонний активный ПМР – непрямая радионуклидная цистография

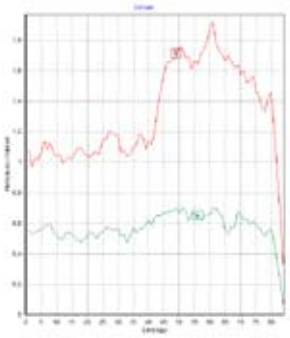

Рисунок 12
Кривая изменения объема меченой мочи в верхних мочевых путях во время микции
А - левая почка,
В - правая почка

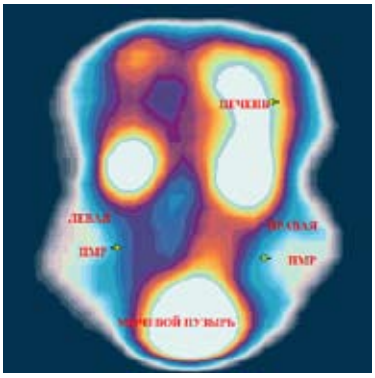

Рисунок 13
2-х сторонний активный ПМР – непрямая радионуклидная цистография

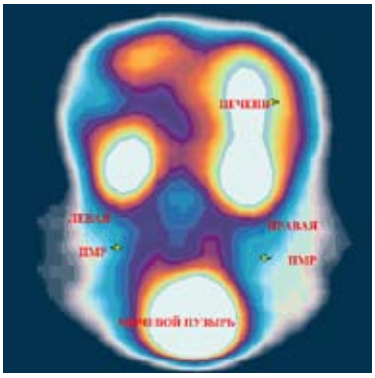

Рисунок 14
2-х сторонний активный ПМР – непрямая радионуклидная цистография



Рисунок 15
Кривая изменения объема меченой мочи в верхних мочевых путях во время микции
А – левая почка,
В – правая почка

Рисунок 16
Перфузионная фаза реносциниграфии



Рисунок 17
Ренангиоциркулограммы
А – левая почка, В – правая почка

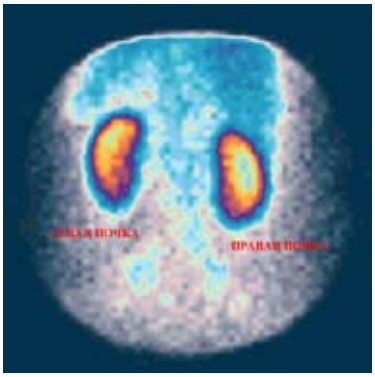

Рисунок 18
Паренхиматозная фаза
реносцинтиграфии

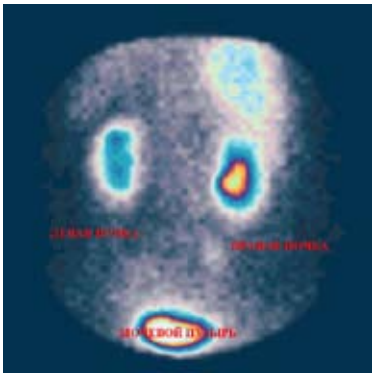

Рисунок 19
Экскреторная фаза
реносцинтиграфии



Рисунок 20
Ренограммы
А-левая почка,
В – правая почка

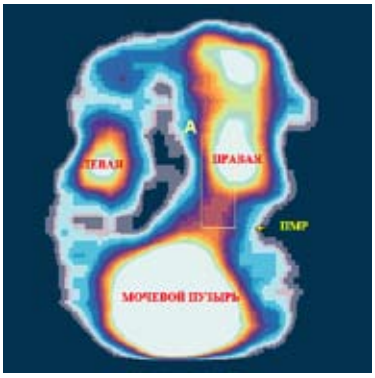

Рисунок 21
Правосторонний активный ПМР
- непрямая радионуклидная цистография

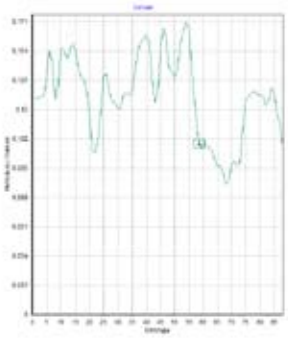

Рисунок 22
А-кривая изменения объема меченой мочи в верхних мочевых путях правой почки во время микции – активный ПМР

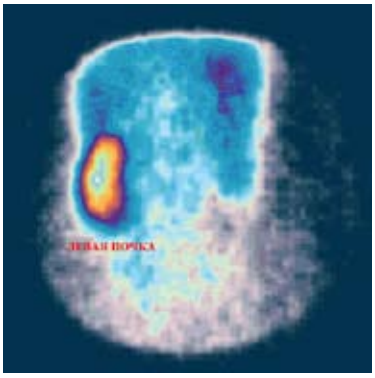

Рисунок 23
Паренхиматозная фаза
реносцинтиграфии

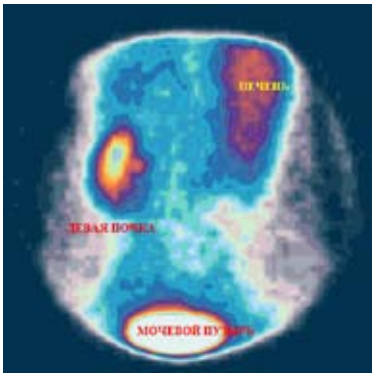

Рисунок 24
Экскреторная фаза
реносцинтиграфии



Рисунок 25
Ренограммы
А-левая почка (нормальная),
В – правая почка (афункциональная)

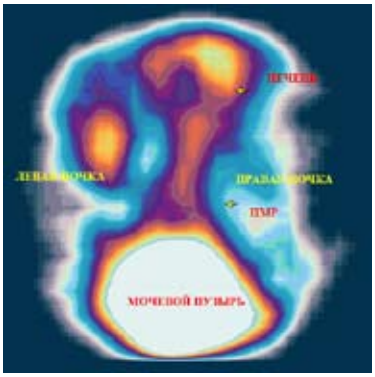

Рисунок 26
Сцинтифото до начала микции
Правосторонний пассивный ПМР

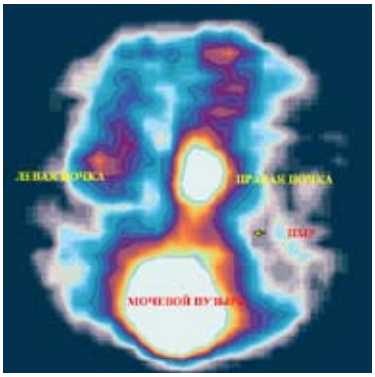

Рисунок 27
Сцинтифото во время микции
Правосторонний активный ПМР

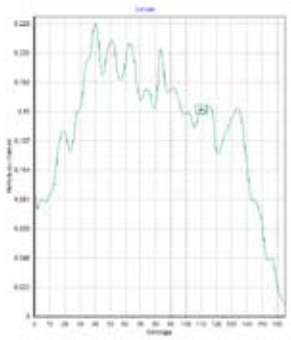

Рисунок 28,
Кривая изменения объема меченой мочи в верхних мочевых путях правой нефункционирующей почки – смешанный ПМР

Список литературы

1. Woodhouse C. R. J. Editorial: adolescent urology // B.J.U. International.- 1999.- Vol.83, N3.- P.4.
2. Gordon I. Indirect radionuclide cystography - the coming of age // Nucl. Med. Commun.- 1989.- Vol.10, N7.- P.457-458.
3. Peters A.M., Morony S., Gordon I. Indirect radionuclide cystography demonstrates reflux under physiological conditions // Clin. Radiol.- 1990.- Vol.41, N1.- P.74-78.
4. Köhler J., Tencer J., Thysell H. et al. Vesicoureteral reflux diagnosed in adulthood. Incidence of urinary tract infections, hypertension, proteinuria, back pain and renal calculi // Nephrology, Dialysis, Transplantation.- 1997.- Vol.12, N12.- P.2580–2587.
5. Barai S., Bandopadhayaya G.P., Bhowmik D. et al. Prevalence of vesicoureteral reflux in patients with incidentally diagnosed adult hypertension // Urology.- 2004.- Vol.63, N6.- P.1045–1048.
6. Erhard M., Walker R., Lim D. Management of vesicoureteral reflux in adolescents and adults // AUA Update Series Lesson 5.- 1998.- Vol.17.- P.34–39.
7. Fettich J., Colarinha P., Fischer S. et al. Guidelines for direct radionuclide cystography in children // Eur. J. Nucl. Med. Mol. Imaging.- 2003.- Vol.30, N5.- P.39-44.
8. Dugal B., Nerdrum H.J. Vesicoureteric reflux at the end of renography // Clin. Nucl. Med.- 1991.- Vol.16, N5.- P.298-301.
9. Gordon I., Peters A.M., Morony S. Indirect radionuclide cystography: a sensitive technique for the detection of vesico-ureteral reflux // Pediatr. Nephrol.- 1990.- Vol.4, N6.- P.154-156.
10. Schulman S.L., Snyder H.M. Vesicoureteral reflux and reflux nephropathy in children // Curr. Opin. Pediatr. – 1993.- Vol.5, N2.- P.191-197.
11. Yen C.W., Chen D.H. Urinary tract infection in children // J. Microbiol Immunol. Infect.- 1999.- Vol.32, N3.- P.199-205.
12. Pinthus J. H., Oksman Y., Leibovitch I. et al. The role of indirect radionuclide cystography during the acute phase of pyelonephritis in young women // B.J.U. International.- 2005.- Vol.95, N4.- P.619–623.
13. De Sadeleer C., De Boe V., Keuppens F. et al. How good is technetium-99m mercaptoacetyltriglycine indirect cystography? // Eur. J. Nucl. Med.- 1994.- Vol.21, N3.- P.223-227.
14. Gordon I., Colarinha P., Fettich J. et al. Guidelines for indirect radionuclide cystography.
15. Tekgül S., Riedmiller H., Gerharz E. et al. Guidelines on Paediatric Urology // European Association of Urology Guidelines, 2008.
16. Carlsen O., Lukman B., Nathan E. Indirect radionuclide renocystography for determination of vesico-ureteral reflux in children // Eur. J. Nucl. Med.- 1986.- Vol.12, N4.- P.341-349.
17. Zilberman D.E., Mor Y. Has the Data Efflux Regarding the Promising Outcome Following Injection

of Deflux Changed the Management of Adult Vesicoureteral Reflux? // Advances in Urology Volume 2008 (2008), Article ID 361324, 5 pages.

18. Choi D., Yang W.J., Do S.H. et al. Vesicoureteral reflux in adult women with uncomplicated acute pyelonephritis // Urology.- 2005.- Vol.66, N1.- P.55–58.

19. Pinthus J.H., Oksman Y., Leibovitch I. et al. The role of indirect radionuclide cystography during the acute phase of pyelonephritis in young women // B.J.U. International.- 2005.- Vol.95, N4.- P.619–623.

20. Iwatsubo E., Momose S., Goto M., Kodama H. Non obstructive vesicoureteral reflux in adults: value of conservative treatment // The Journal of Urology.- 1977.- Vol.117, N5.- P.566–570.

21. Guthman D. A., Malek R. S., Neves R. J., Svensson J. Vesicoureteral reflux in the adult. V. Unilateral disease // The Journal of Urology.- 1991.- Vol.146, N1.- P.21–23.

22. Choo B., Hong Y., Ji H. et al. Endoscopic treatment of vesicoureteral reflux with polydimethylsiloxane in adult women // European Urology.- 2004.- Vol.45, N6.- P.787–789.

Реферат

КЛІНІЧНЕ ЗНАЧЕННЯ НЕПРЯМОЇ РАДІОНУКЛІДНОЇ ЦИСТОГРАФІЇ ПРИ ХРОНІЧНОМУ ПІЄЛОНЕФРИТІ У ДОРОСЛИХ ДЛЯ ДІАГНОСТИКИ МІХУРОВО-СЕЧОВІДНОГО РЕФЛЮКСУ

Поспелов С.В., Кундин В.Ю., Клименко П.М., Шимкус С.Э.

Досліджені 127 пацієнтів з хронічним ПН у віці від 18 до 67 років (середній вік 42,5 ± 3,5 роки). Серед них було 119 жінок і 8 чоловіків. РНЦГ проводили після стандартної динамічної реносцинтиграфії з 99мТс – ДТПО, 99мТс – ЕС або 99мТс – МАГ3. Збір даних проводили з коліматором високої чутливості на матрицю 64 х 64, з частотою 1 кадр за секунду протягом 120с.

Активний МСР визначений у 89 хворих (70,1%). МСР характеризувався короткочасними, різної інтенсивності закидами сечі в сечовід і миску. У 11 хворих (8,7%) визначений різний обсяг залишкової сечі від 5–10 до 300 мл. Таким чином, РНЦГ – неінвазивний, безпечний і фізіологічний метод, який потрібно виконувати одночасно з оцінкою функції нирок до призначення рентгенологічного методу.

Ключові слова: хронічний пієлонефрит, міхурово-сечовідний рефлюкс, радіонуклідна діагностика, динамічна реносцинтіграфія, цистографія, непряма радіонуклідна цистографія.

Summary

CLINICAL VALUE OF INDIRECT RADIOISOTOPIC CYSTOGRAPHY AT CHRONIC PYELONEPHRITIS IN ADULTS FOR DIAGNOSTICS OF VESICOURETERAL REFLUX

Pospelov S.V., Kundin V.J., Klimenko P.M., Shimkus S.E.

127 patients with chronic PN (119 women, 8 men; mean age 42,5± 3,5 yr, range 18–67 yr) were examined. IRCG was made after the standard dynamic renoscintigraphy with 99mTc–DTPA, 99mTc–EC or 99mTc–MAG3. Collection of the data had been exploring with collimator high sensitivity on the matrix 64x64, with frequency 1 frame/sec during 120 sec.

It was determined active VUR in 89 patients (70,1%). VUR was characterized short casts of urine in urethra and pelvis with different intensity. Different volume (from 5–10 to 300 ml) of residual urine was determined in 11 patients (8,7%). Thus, IRCG is noninvasive, safe and physiological method that must be carried out at one time with evaluation kidneys function before roentgenogical investigation.

Key words: chronic pyelonephritis, vesicoureteral reflux, nuclear medicine, dynamic renoscintigraphy, indirect radionuclide cystography.